

# Rozšířená lymfadenektomie při radikální prostatektomii: frekvence uzlinových metastáz

Nesvadbová Marika, Študent Vladimír Jr., Hruška František, Šarapatka Jan, Hartmann Igor, Vidlář Aleš, Študent Vladimír

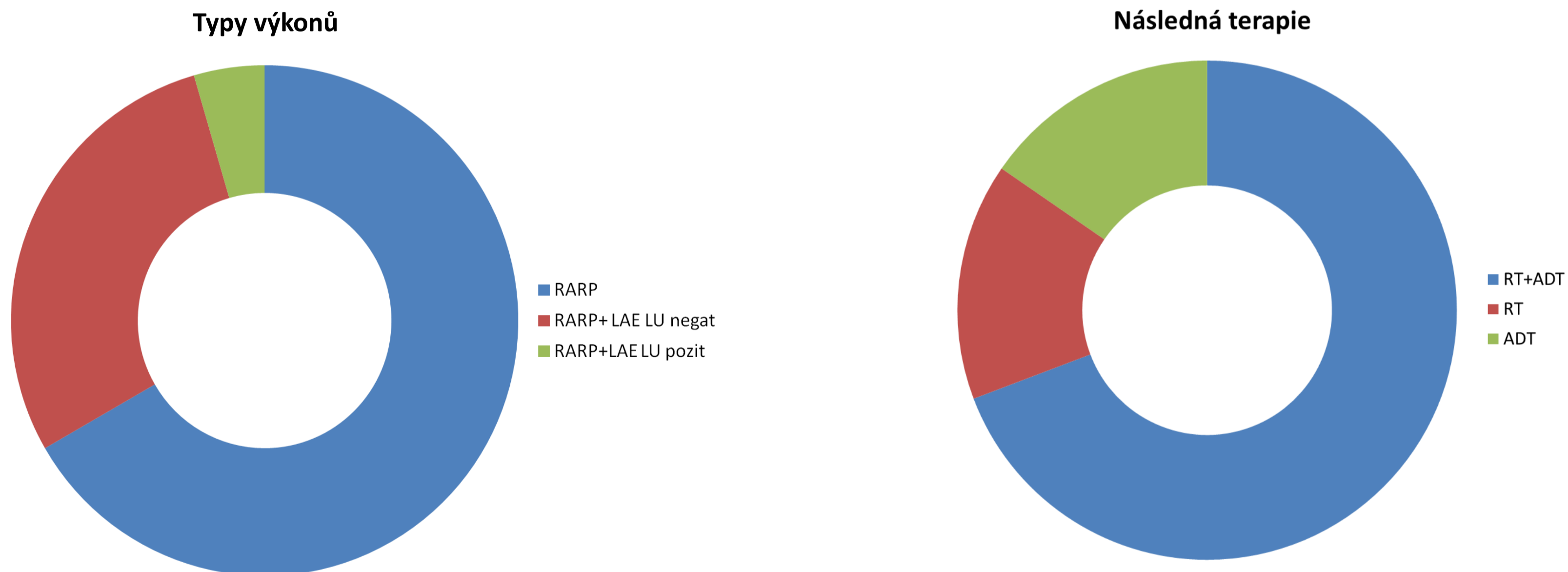
Urologická klinika FN Olomouc a LF UP v Olomouci  
I. P. Pavlova 6, 77520 Olomouc

## | Úvod

Cílem práce je zhodnotit počet karcinomů s uzlinovými metastázami (LN+) a jejich charakteristiky u pacientů s klinicky lokalizovaným karcinomem prostaty indikovaných k robotické radikální prostatektomii s lymfadenektomií (RARP + LAE) podle EAU Guidelines.

## | Metody

Od ledna 2016 do května 2018 bylo na naší klinice provedeno 670 roboticky asistovaných radikálních prostatektomií, u 200 pacientů byla provedena pánevní lymfadenektomie (zevní a vnitřní ilické uzliny a obturatorní bilaterálně). Indikací byl high risk karcinom nebo intermediate risk karcinom s rizikem postižení uzlin >5% dle Brigantiho nomogramu. U všech nemocných byly zjišťovány klinické a patologické charakteristiky.



## | Zhodnocení

U 27 pacientů (13,5%) byly zjištěny uzlinové metastázy. Z těchto byla nejčastěji postižena jen jedna uzlina (u 21 pacientů), dvě uzliny (3 pacienti), tři uzliny (2 pacienti) a u jednoho pacienta bylo postiženo 10 uzlin. Průměrný počet odebraných uzlin byl 12 (8-25). Během sledování došlo k biochemické recidivě u 11 pacientů (40%). Následná terapie byla indikována u 13 pacientů (48%, z toho u 47% pacientů s jen jednou metastázou). Nejčastěji (u 9 pacientů, 70%) byla zvolena kombinace radioterapie (RT) a androgen deprivační terapie (ADT), 2 pacienti podstoupili jen RT (15%) a 2 pacienti byli léčeni jen ADT (15%). Všichni pacienti dosáhli PSA odpovědi.

*Pacienti v našem souboru s provedenou RARP + LAE a LN+ mají nejčastěji jen jednu zjištěnou pozitivní uzlinu a nejvhodnější terapeutický postup v tomto případě je stále kontroverzní. Následná terapie byla indikována u poloviny pacientů s jednou uzlinovou metastázou.*