

Nekrotizující vaskulitida varlete jako překvapivý výsledek histologického vyšetření po radikální orchiektomii

Dukátová K.¹, Zachoval R.^{1,2}, Jarabák J.¹, Adamcová V.¹

¹Urologická klinika 3.LF a Thomayerovy nemocnice Praha,

²Urologická klinika 1.LF UK Praha

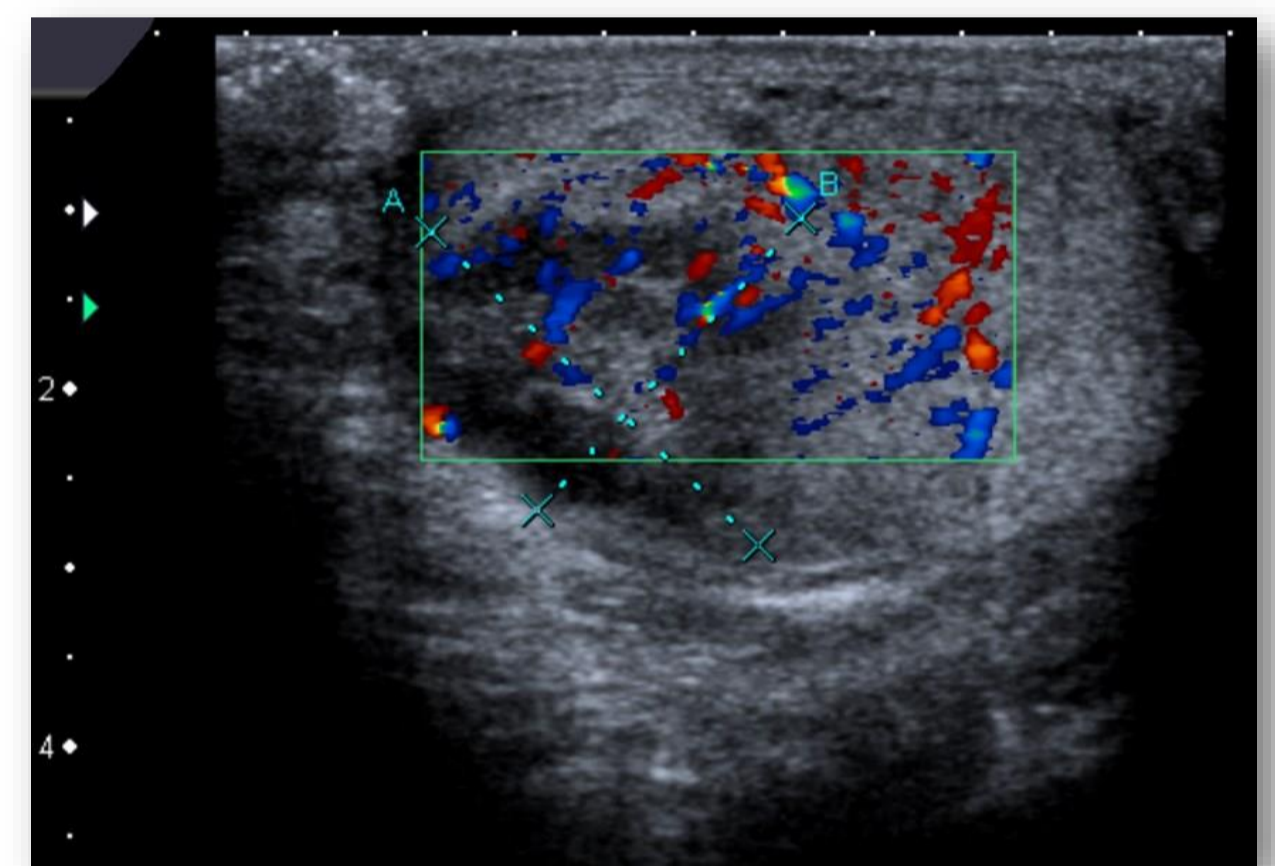
Úvod:

Vaskulitidy představují heterogenní skupinu onemocnění, která jsou způsobená zánětem cévní stěny.

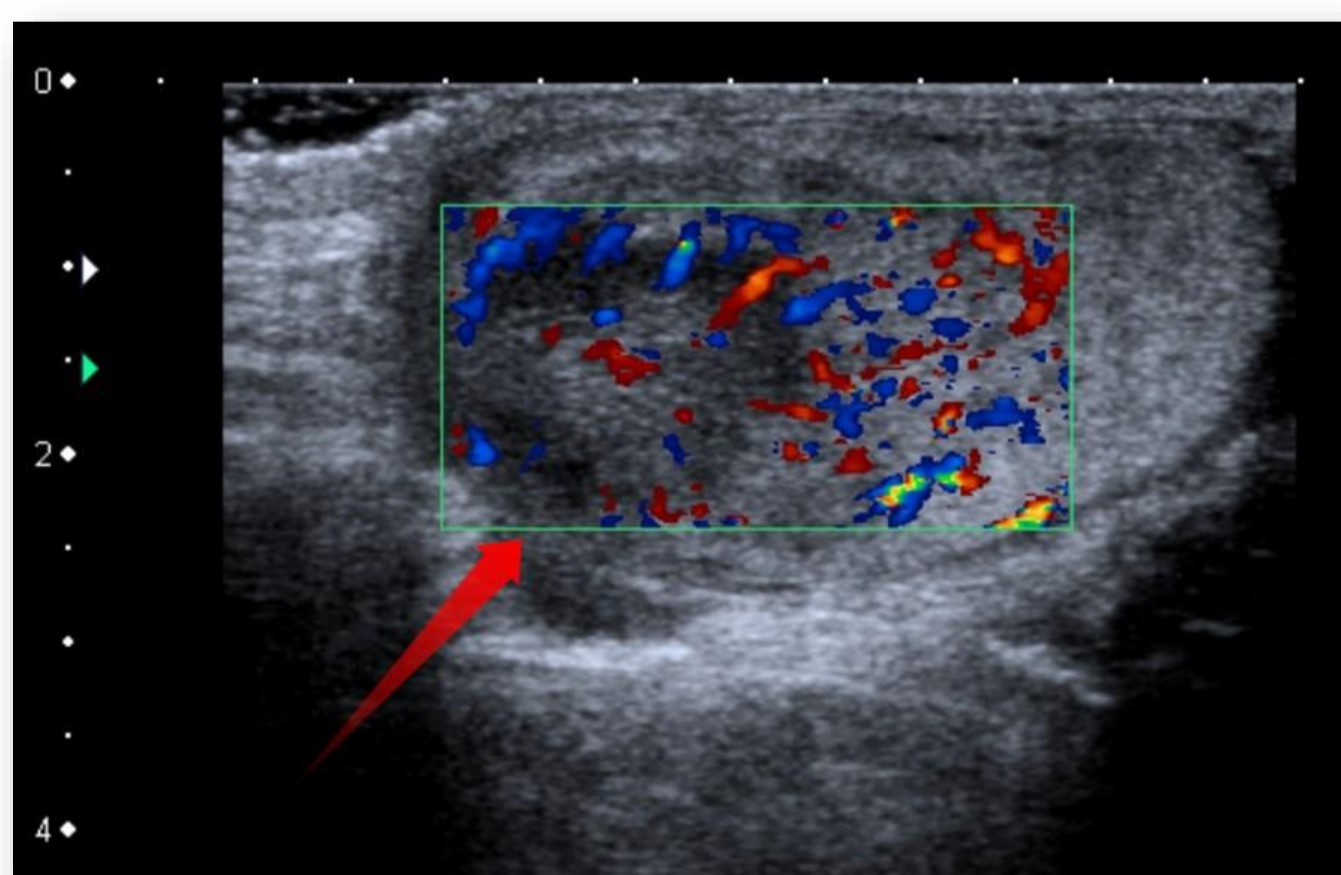
Nejčastější jsou projevy systémové, především v oblasti kůže, sliznic a kloubů. Popsány jsou však i případy postihující pouze jeden orgán.

Popis klinického případu:

Prezentujeme případ 28letého muže, kterého jsme vyšetřili na naší ambulanci pro čtyři dny trvající bolesti levého varlete. Pacient byl doposud zdravý, s ničím se neléčil, v minulosti neměl krvácivé projevy na kůži či sliznicích, neprodělal uveitidu, aritidu ani tenditidu. Levé hemiskrotum měl pacient oteklé, s erytémem, palpačně citlivé a indurované. Doplněné ultrazvukové vyšetření skrota radiologem ukázalo výrazněji prokrvené levé varle s nehomogenním ložiskem o velikosti 22 x 25 mm, které bylo suspektní z tumorózního procesu. Pacienta jsme indikovali k operační revizi, pro suspektní tumor levého varlete. Doplnili jsme rentgenové vyšetření plic a odběry krve na onkomarkery nádoru varlete. Peroperačně na řezu ložisko ve varleti budilo dojem suspektního tumoru, rozhodli jsme se pro provedení radikální orchiektomii. Histologické vyšetření preparátu prokázalo nekrotizující vaskulitidu varlete a nadvarlete vzhledu granulomatózy s polyangiitidou. Pacienta jsme předali k další léčbě na revmatologii. Systémová vaskulitida u pacienta nebyla prokázána.



Obr. 1 : Ultrazvukové vyšetření levého varlete



Obr. 2 : USG- prokrvené ložisko v levém varleti

Závěr:

Vaskulitidy jsou systémová onemocnění, mohou se však vzácně vyskytnout i izolovaně v jednom orgánu. Kazuistikou poukazujeme na možnost výskytu vaskulitidy izolovaně ve varleti, kdy může budit dojem nádoru varlete.