

Metastáza plicního nádoru v měchýři

Janů J., Tůma J. ml., Flídrová P.

Urologické oddělení Nemocnice Nové Město na Moravě

jiri.janu@nmm.cz

@jiri_janu



Úvod:

V našem případě prezentujeme raritní výskyt metastázy plicního karcinomu do močového měchýře.

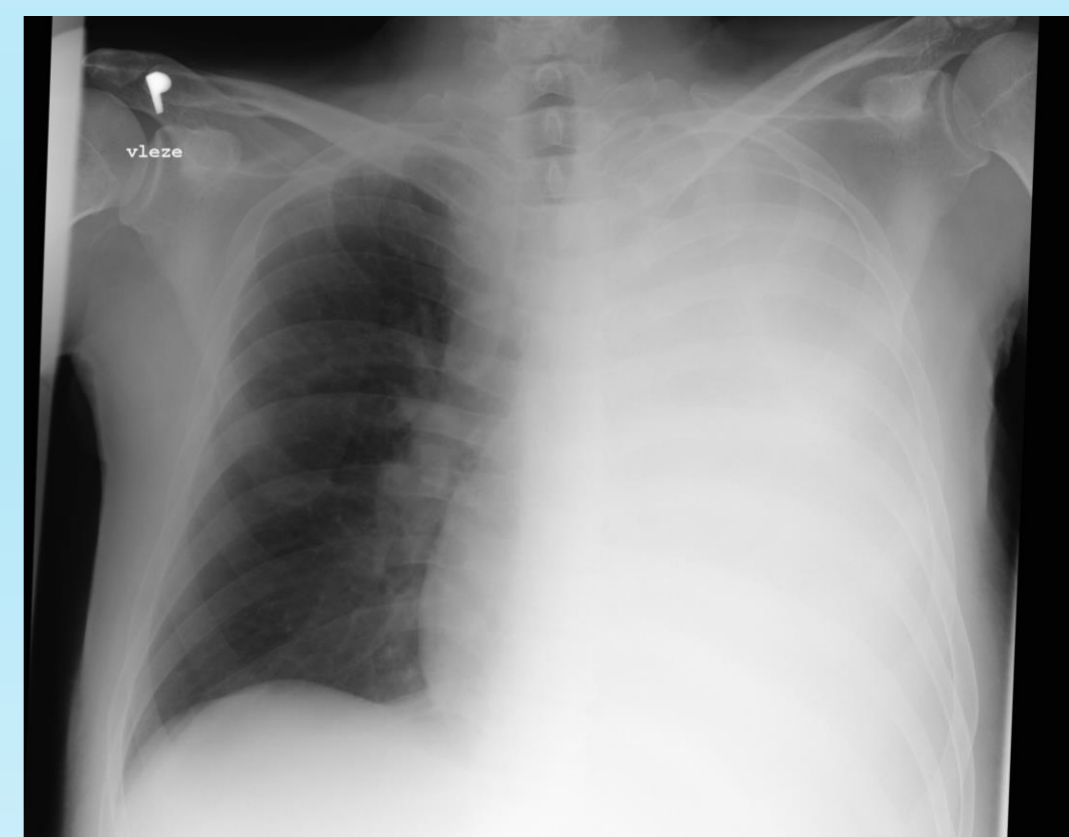
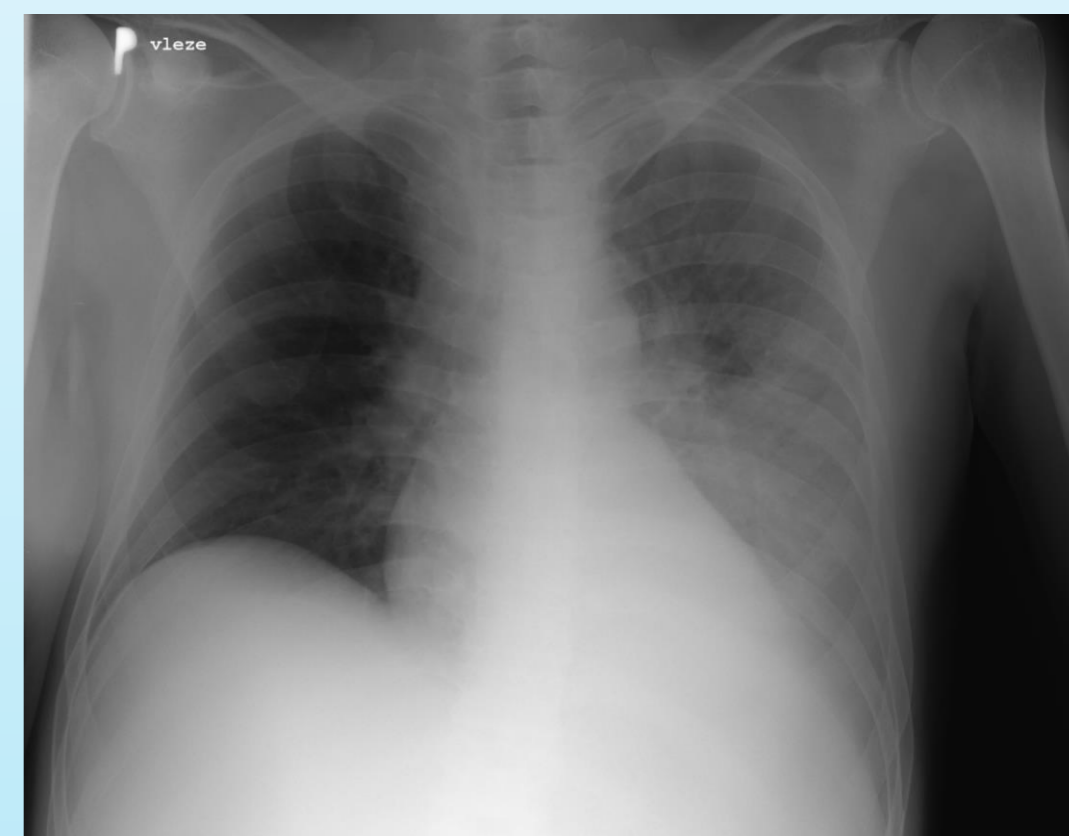
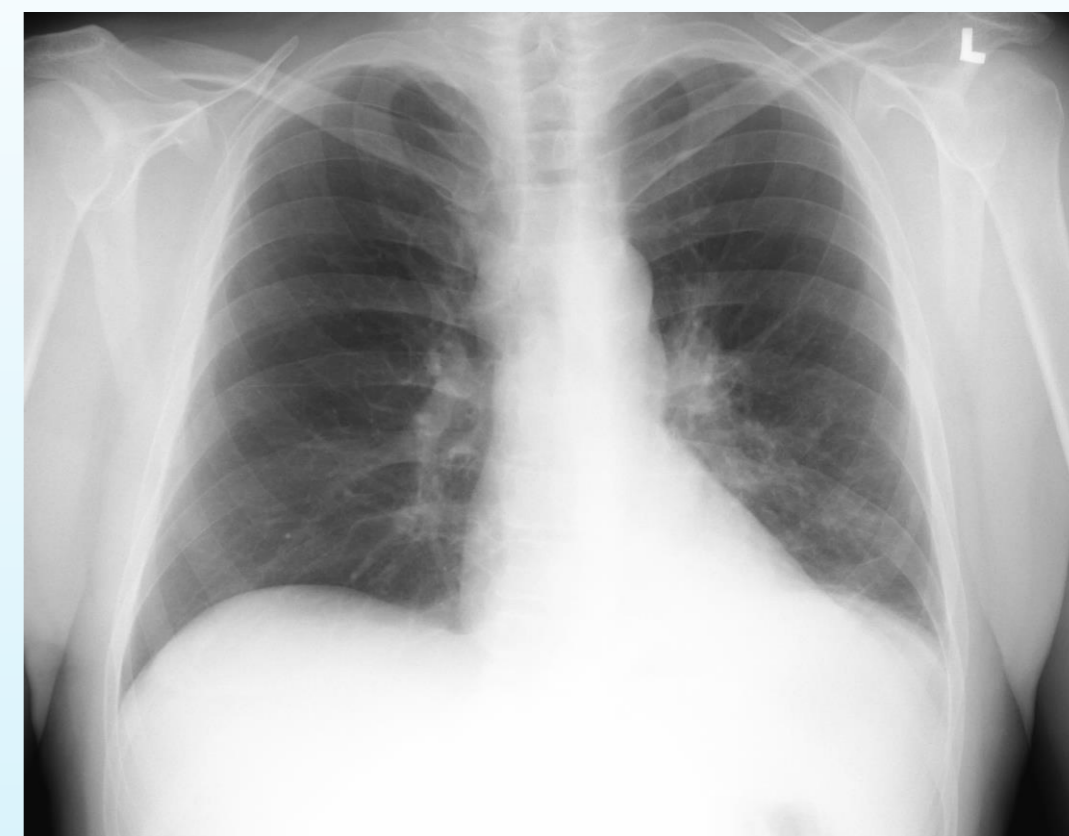Kazuistika:

Pacient bez interních komorbidit podstoupil transvezikální prostatektomii pro retenci moče. Předoperačně byla provedena cystoskopie s popisem iritované sliznice od katetru a na předoperačním snímku hrudních orgánů byl normální nález. Perioperační období bylo bez zvláštních příhod a pooperační výsledky byly velice příznivé. Histologické vyšetření enukleátu potvrdilo benigní hyperplázii prostaty. Po třech měsících od operace pacient přichází pro epizodu hematurie. Po výplachu koagula již hematurie nepokračovala. Za tři týdny vznikla nová epizoda hematurie. Plánovaná cystoskopie musela být odložena pro spontánní intrakraniální hemoragii. Na následujících snímcích hrudních orgánů se objevuje zastření levého plicního křídla, které na dalších snímcích progreduje. Došetřením CT byl diagnostikován expanzivní plicní tumor s abscedující bronchopneumonií. Bronchoskopií byl proveden odběr cytologie a biopsie. Histologie prokázala nemalobuněčný adenokarcinom TTF1+ p63+. Na CT břicha byla popsána diseminace do břišních uzlin, retroperitonea a břišní stěny. Pro trvající hematurii byla provedena cystoskopie s nálezem laločnatého útvaru, který byl histologicky klasifikován jako dediferencovaný tumor.

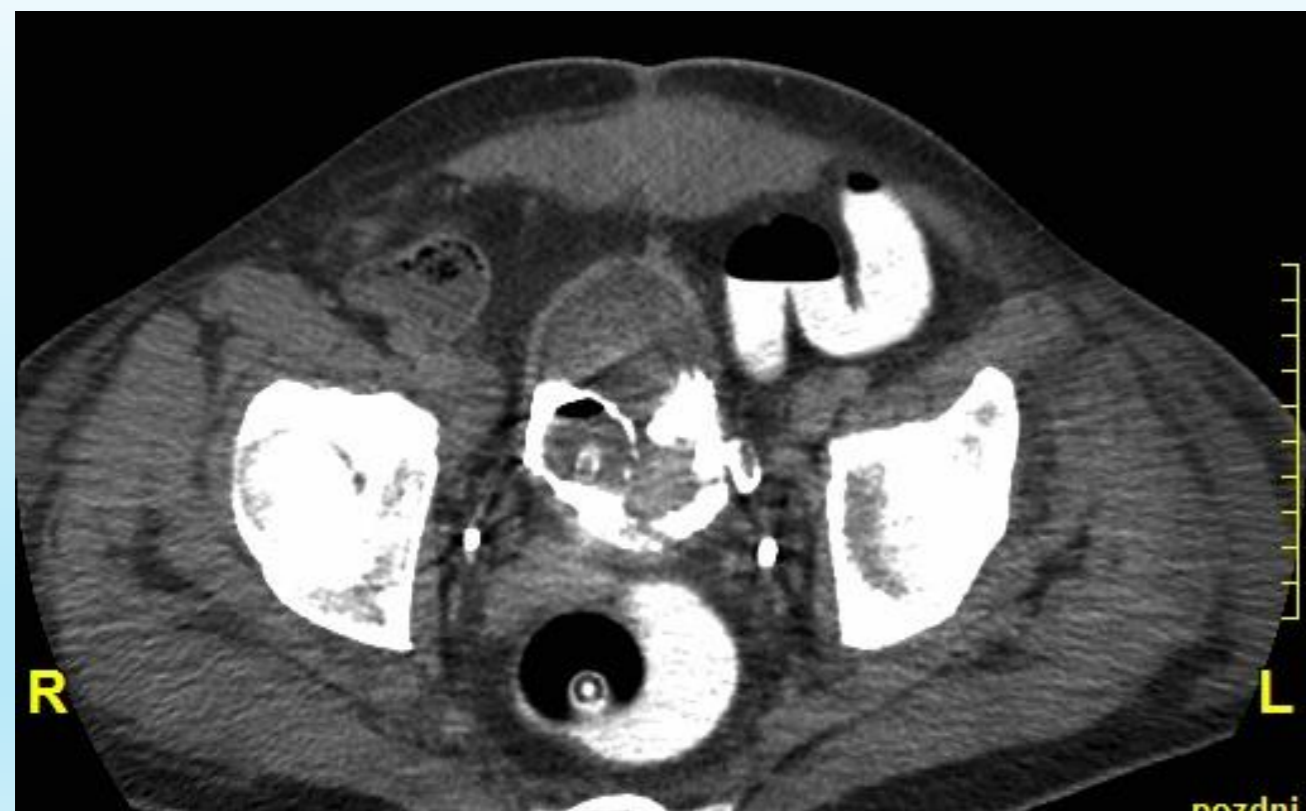Závěr:

V literatuře je popsáno jen osm případů metastázy plicního tumoru do močového měchýře. V případě našeho pacienta se jednalo o rychle progredující a komplikované onemocnění, tudíž kurativní onkologická léčba nemohla být provedena. Dle literárních zdrojů je doporučen multimodální přístup.

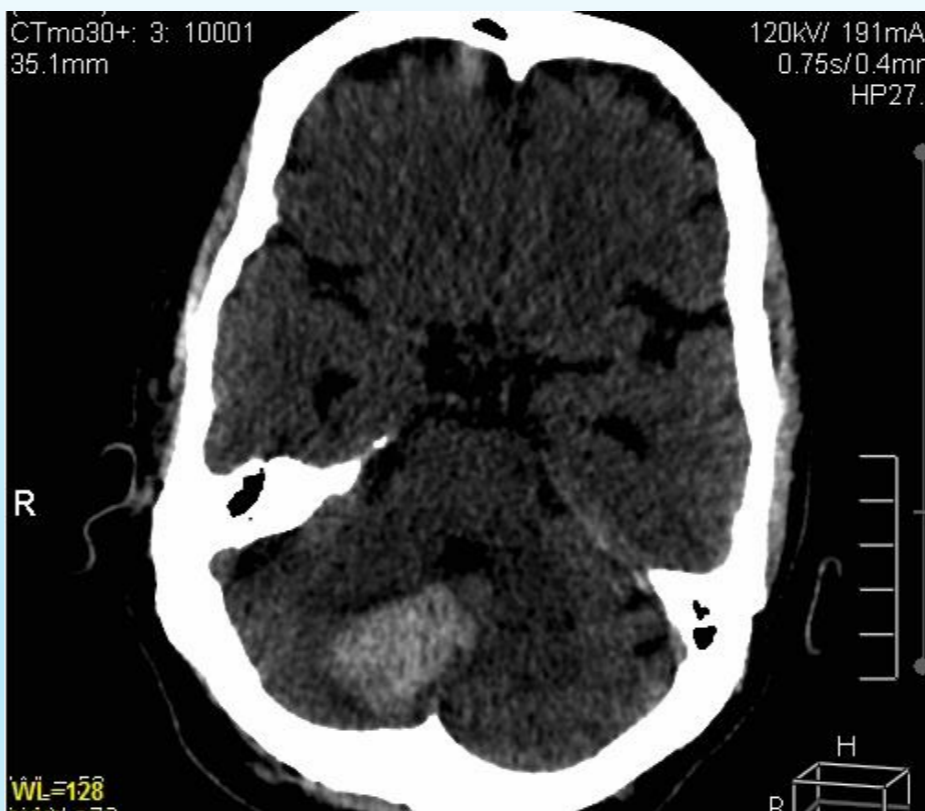Vývoj na snímku hrudních orgánů během 1 měsíce



Metastáza v močovém měchýři a břišní stěně



Infratentoriální hemoragie



CT hrudníku

