

Bilaterální tumor ledvin jako náhodný nález při ultrazvukovém vyšetření u 82-letého pacienta s močovou retencí

Dukátová. K¹, Zachoval. R^{1,2}, Jarabák. J¹, Otavová. K¹

¹ Thomayerova nemocnice, Urologické oddělení, Praha

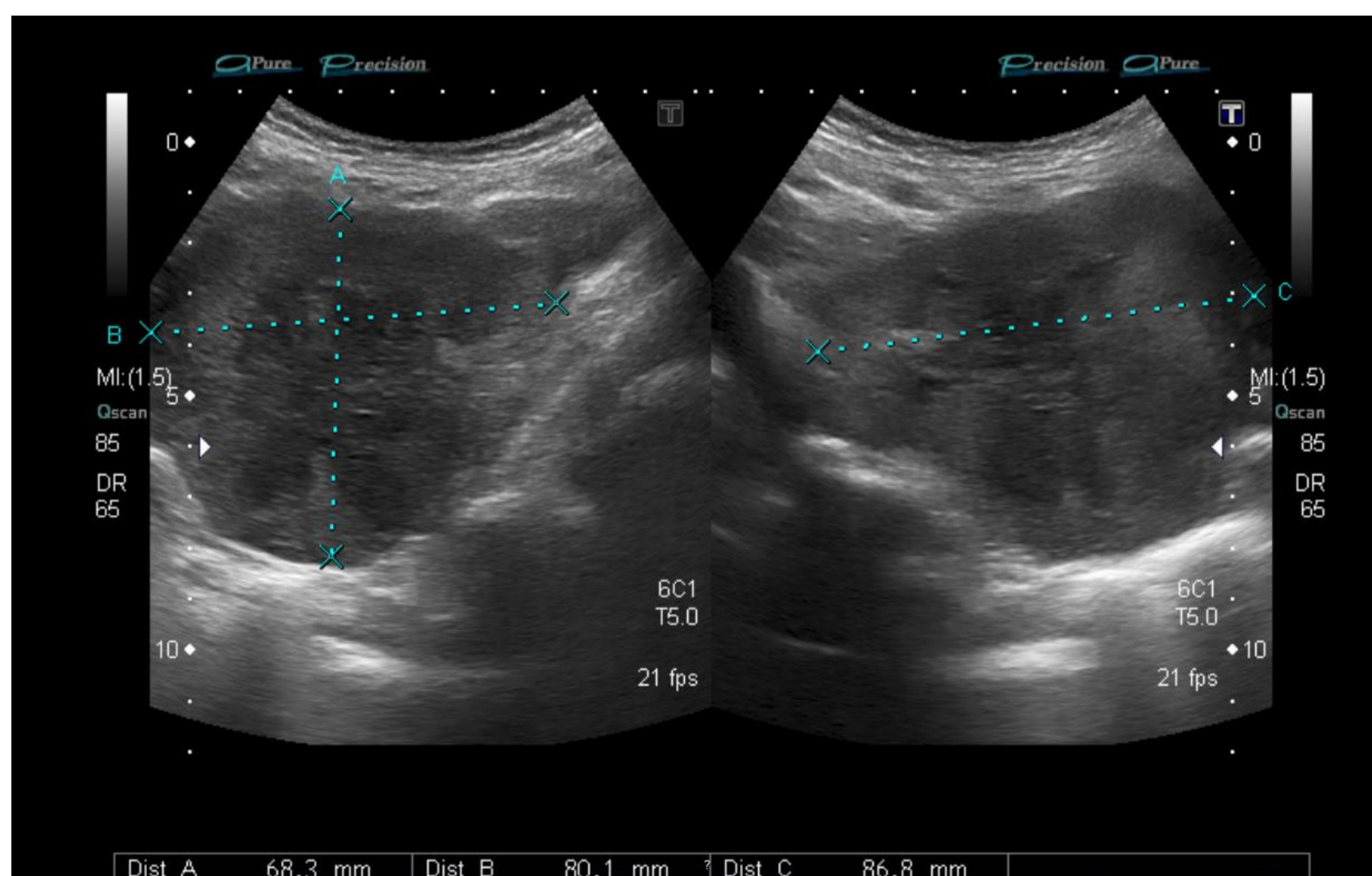
²Urologická klinika, 1. a 3. LF UK Praha

ÚVOD:

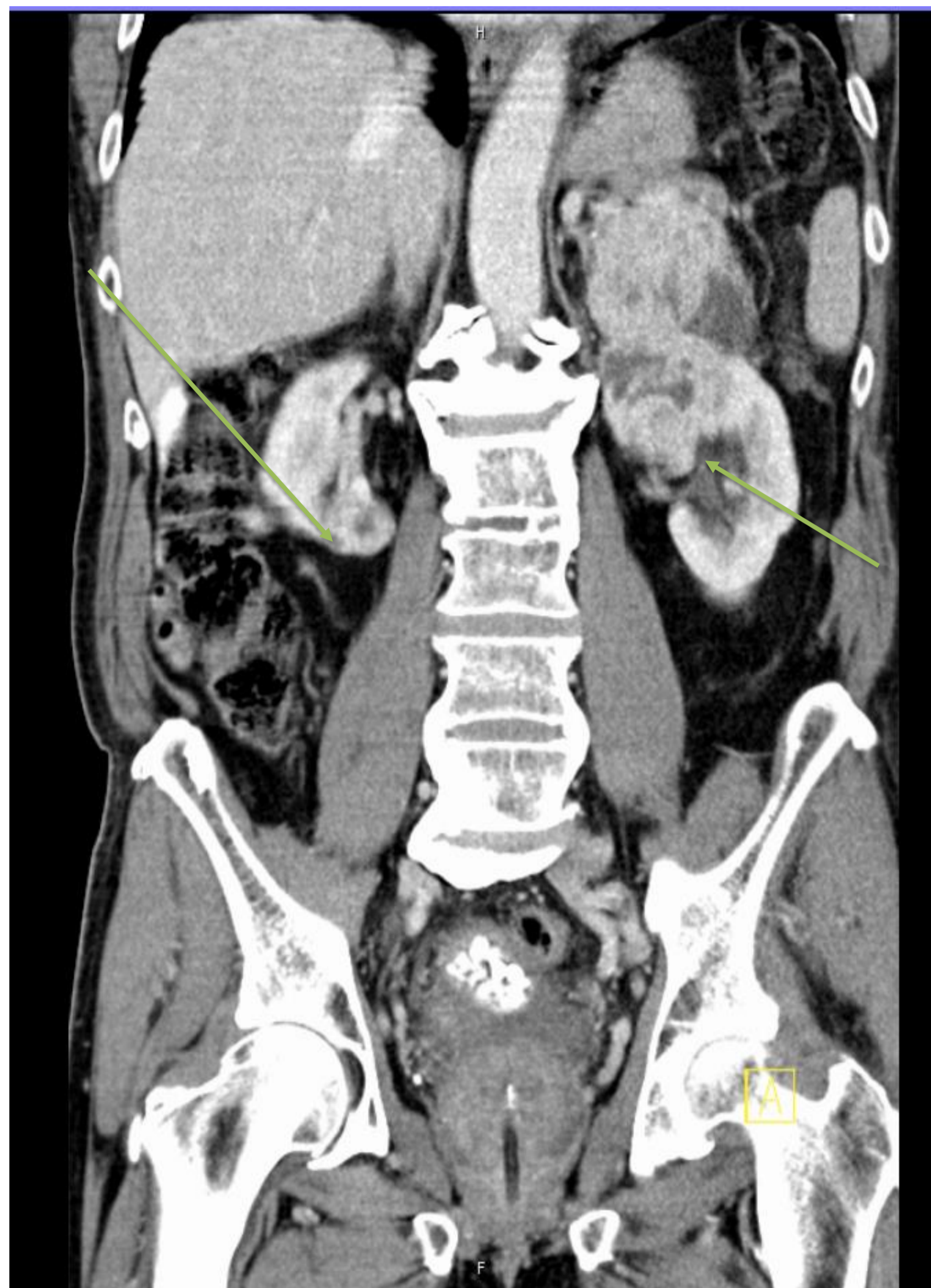
Kazuistikou upozorňujeme na důležitost ultrazvukového vyšetření ledvin i při vyšetření akutních urologických stavů týkajících se jiných orgánů.

POPIS KLINICKÉHO PŘÍPADU:

Během ultrazvukového vyšetření jsme u 82-letého pacienta, přicházejícího pro akutní močovou retenci, náhodně zjistili oboustranný tumor ledvin. Pacient byl dosud bez urologické anamnézy, v dobrém klinickém stavu. Doplněné CT vyšetření potvrdilo tumor dolního pólu pravé ledviny a objemný tumor levé ledviny s prorůstáním do nadledviny a suspektní infiltrací pankreatu. Společně s chirurgy jsme provedli nefrektomie vlevo s adrenalektomií, splenektomií a resekci kaudy pankreatu. Histologické vyšetření prokázalo světlobuněčný renální karcinom (CCRCC pT4, G2, R0), bez infiltrace sleziny či pankreatu. Pooperační průběh byl bez komplikací. S odstupem jsme zresekovali tumor pravé ledviny (CCRCC pT1, G2, R0). Vzhledem k nutnosti trvale zavedeného močového katetru a s přihlédnutím k pacientovu přání, jsme provedli transvezikální prostatektomii s extrakcí cystolitiázy. Pacient byl nadále pravidelně sledován. Pět let po operaci se pacientův celkový stav zhoršil, objevila se recidiva v lůžku po levostranné nefrektomii s metastatickým postižením jater. Vzhledem k věku a zhoršení celkového stavu jsme zvolili symptomatický postup.



Obr. 2: Ultrazvukové vyšetření -recidiva v lůžku po levostranné nefrektomii



Obr.1: CT vyšetření – bilaterální tumor ledvin

ZÁVĚR:

Kazuistika poukazuje na důležitost komplexního ultrazvukového vyšetření v běžné akutní urologické praxi. Zároveň demonstruje klinický profit operační léčby extrémně pokročilých nádorových onemocnění i u starších pacientů, kteří jsou v dobrém biologickém stavu.