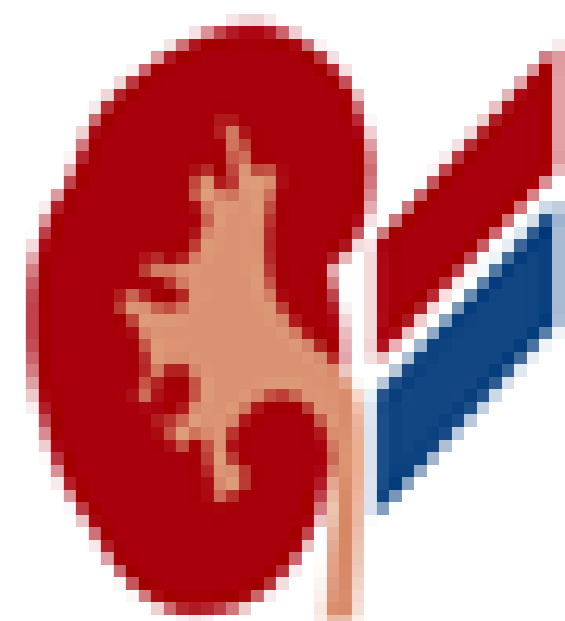


Řešení blokády ureterálního wall-stentu ureterolitem

Holub L., Košina J., Hušek P., Pacovský J., Broďák M.

Urologická klinika LF a FN Hradec Králové



Úvod

Iatrogenní striktura ureteru je nejčastěji způsobena endoskopickou intervencí na horních močových cestách. Prezентujeme kazuistiku pacienta s recidivující litiázou, s implantovaným ureterálním wall-stentem jako řešení striktury středního ureteru.

Kazuistika

38letý pacient, mimo litogenní choroby bez komorbidit. Sledován pravidelně á 3 měsíce po implantaci wall-stentu pro 80mm dlouhou strikturu.

V rámci dispenzarizace verifikována litiáza na proximálním úseku wall-stentu.

Po zhodnocení možností řešení provedena fiboureteroskopie s LASER tripsí litiázy.

S odstupem 2 týdnů pacient přijat s renální kolikou, jejíž důvod byla steinstrasse způsobená jednak fragmenty po prováděné litotripsii, jednak odchodem dalších drobných konkrementů. Tato řešena semirigidní ureteroskopií. Wall stent po výkonu zůstává intaktní a funkční in situ.

Souhrn, závěr

Implantace wall-stentu je u vybraných pacientů vhodná volba, která může pomoci vyhnout se chirurgické rekonstrukci ureteru, současně umožňuje bezpečné provedení retrográdního endoskopického výkonu proximálně od wall-stentu.

