

# Leiomyom močového měchýře jako náhodný nálezn při ultrazvukovém vyšetření gravidní pacientky

Dukátová K.<sup>1</sup>, Zachoval R.<sup>1,2</sup>, Záleský M.<sup>1</sup>

<sup>1</sup>Urologické oddělení, Thomayerova nemocnice, Praha

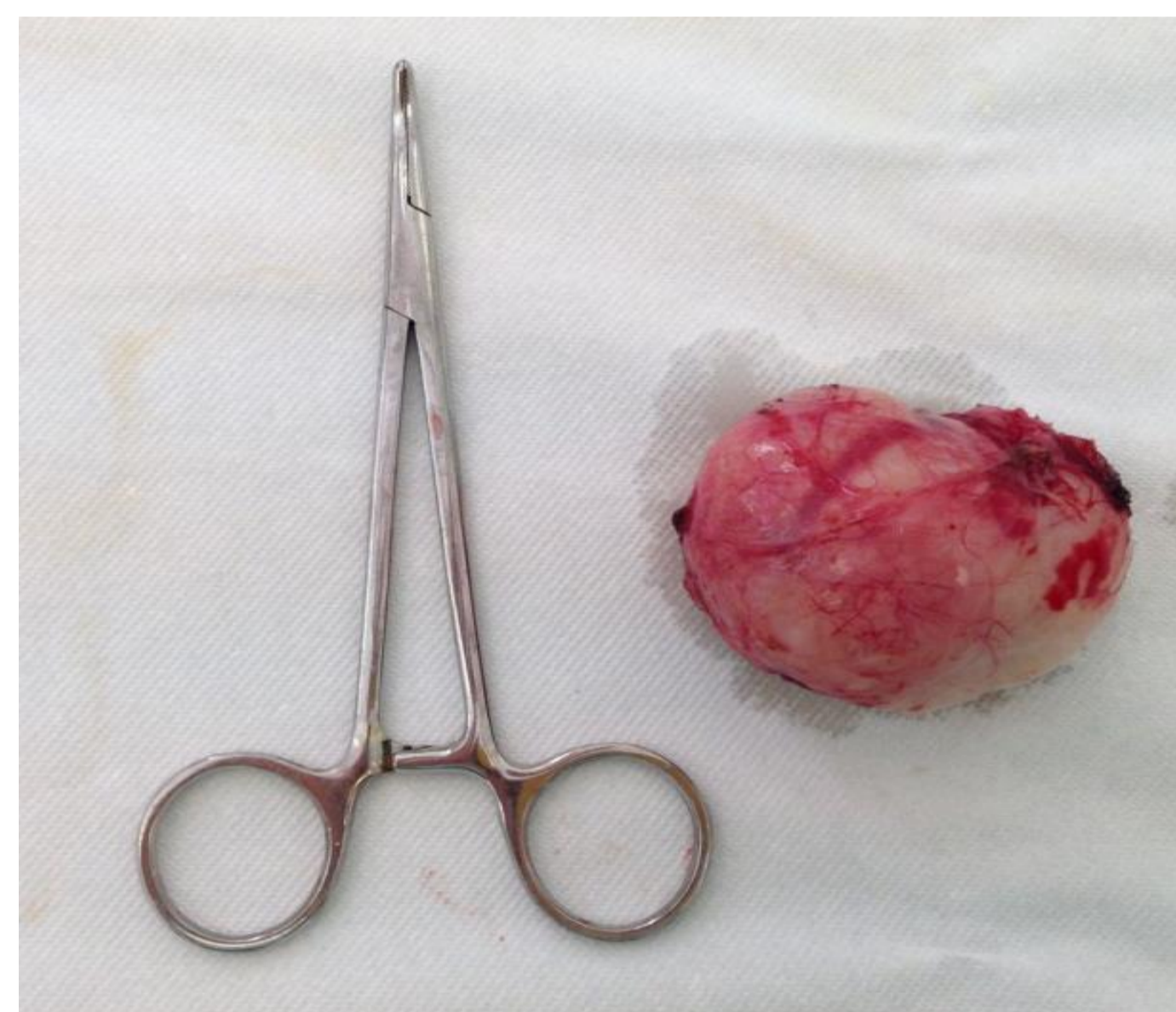
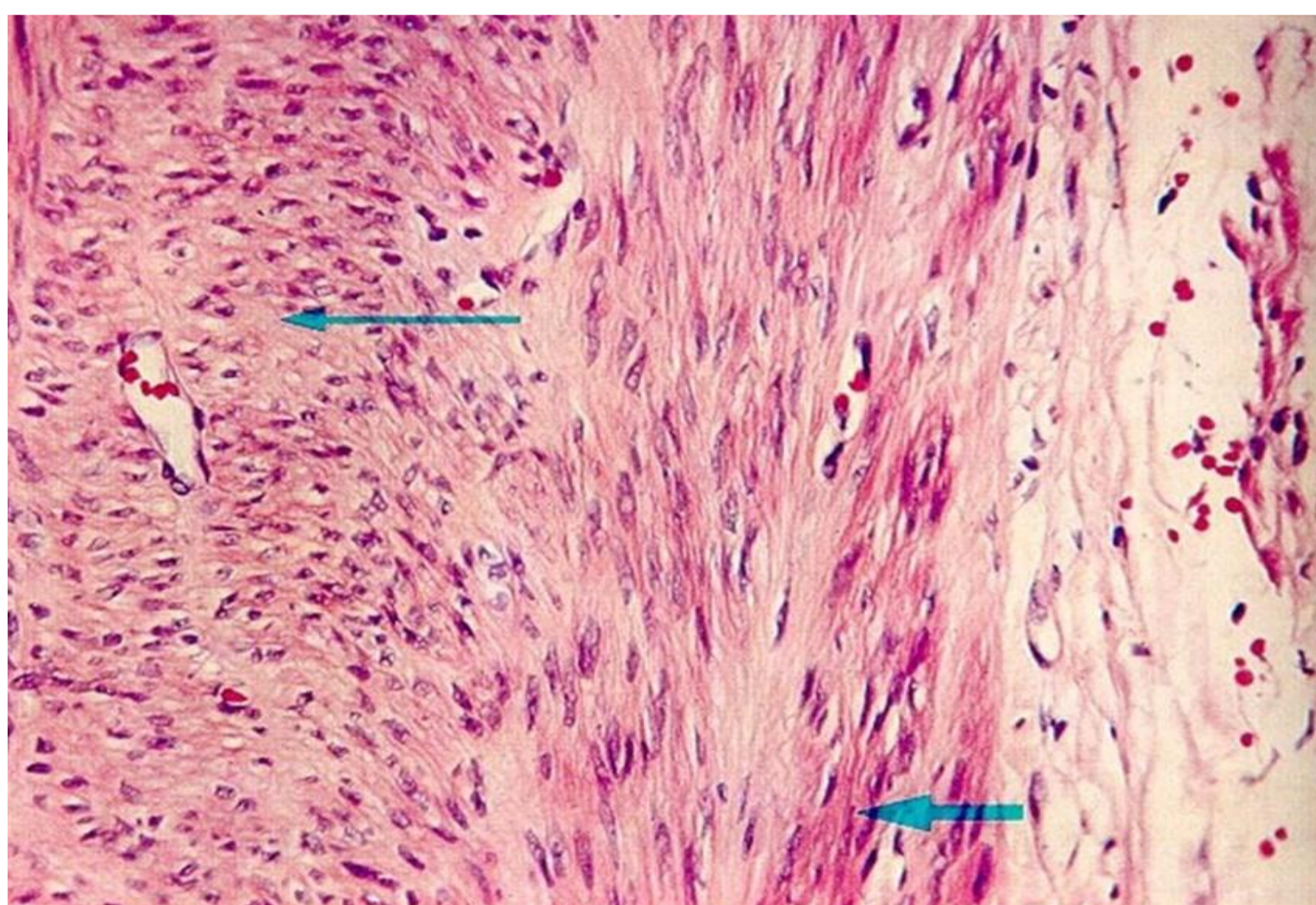
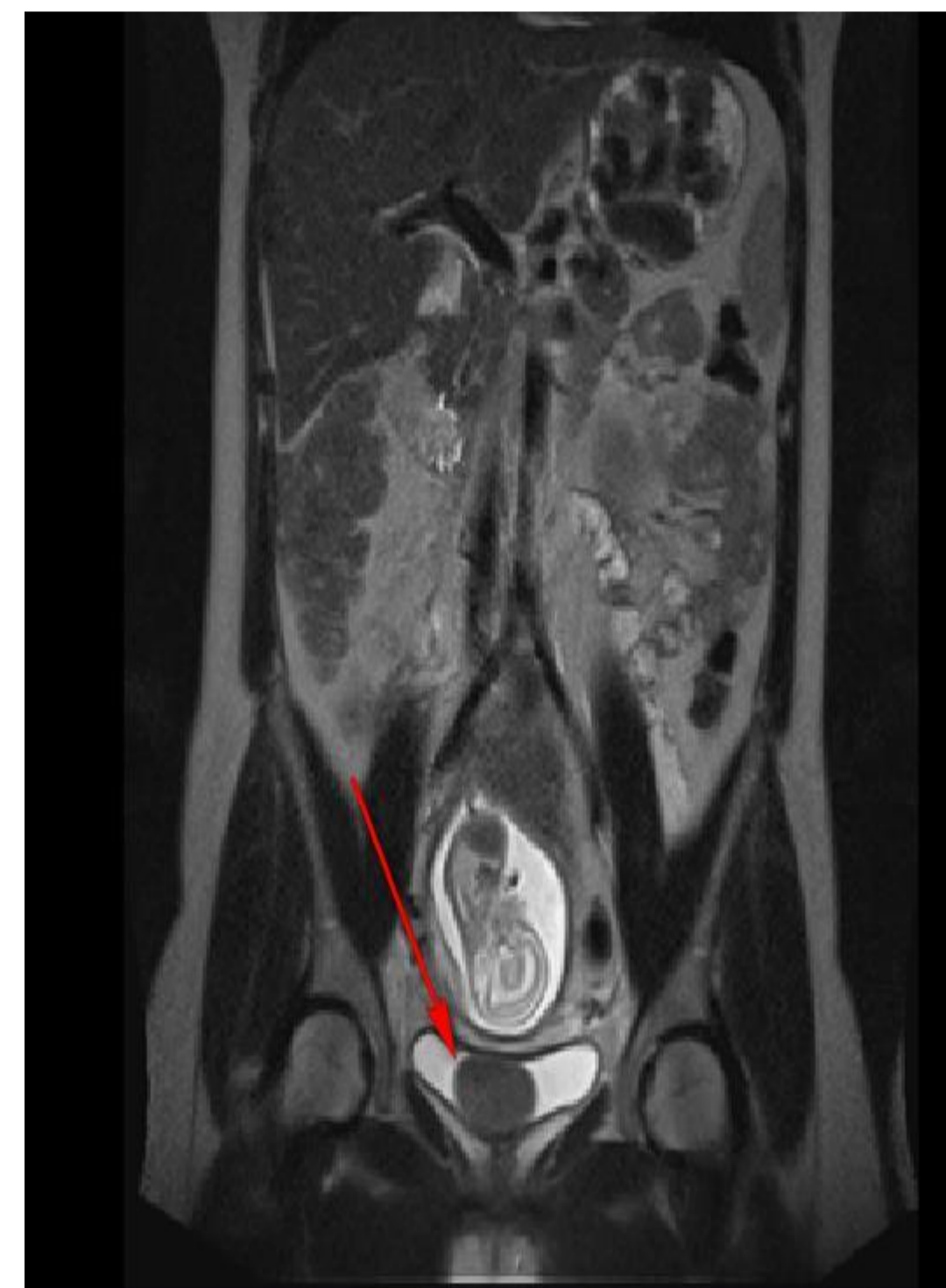<sup>2</sup>Urologická klinika, 1. a 3. LF UK Praha

## Úvod:

Náhodný nálezn leiomyomu močového měchýře u 32leté gravidní pacientky, kde byla po verifikaci benigní povahy nádoru provedena excize tumoru v jedné době s plánovaným císařským řezem.

## Popis klinického případu:

Během vaginálního ultrazvukového vyšetření byl u 32leté asymptomatické ženy ve 21. týdnu gravidity zjištěn kulovitý útvar na přední stěně močového měchýře. Byla doplněna magnetická rezonance břicha a malé pánve, která potvrdila nálezn homogenní, dobře ohraničené kulovité masy na stěně močového měchýře. Nálezn byl radiology hodnocen jako leiomyom močového měchýře. Po dohodě s ošetřujícím gynekologem a pacientkou byla doplněna cystoskopie a transuretrální biopsie útvaru pro verifikaci benigní povahy nádoru. Výsledná histologie potvrdila diagnózu – leiomyom močového měchýře. Po verifikaci benigní povahy nádoru bylo naplánováno řešení nádoru v jedné době s porodem císařským řezem. Ve 40. týdnu gravidity byla provedena sekce, byl incidován močový měchýř, identifikován leiomyom, byla provedena jeho excize in toto a preparát byl odeslán na histologické vyšetření. Definitivní histologie potvrdila leiomyom močového měchýře s negativními okraji. Pacientka je nyní bez známek recidivy a bez urologických obtíží.



## Závěr:

Terapie leiomyomu močového měchýře u gravidní pacientky v jedné době s naplánovaným císařským řezem je možností volby při vhodném uložení v močovém měchýři. Ponechání řešení nádoru do konce gravidity je možné jen při histologické verifikaci benigní povahy tumoru.