

# Metastáza renálního karcinomu do jazyka jako raritní lokalizace metastázy

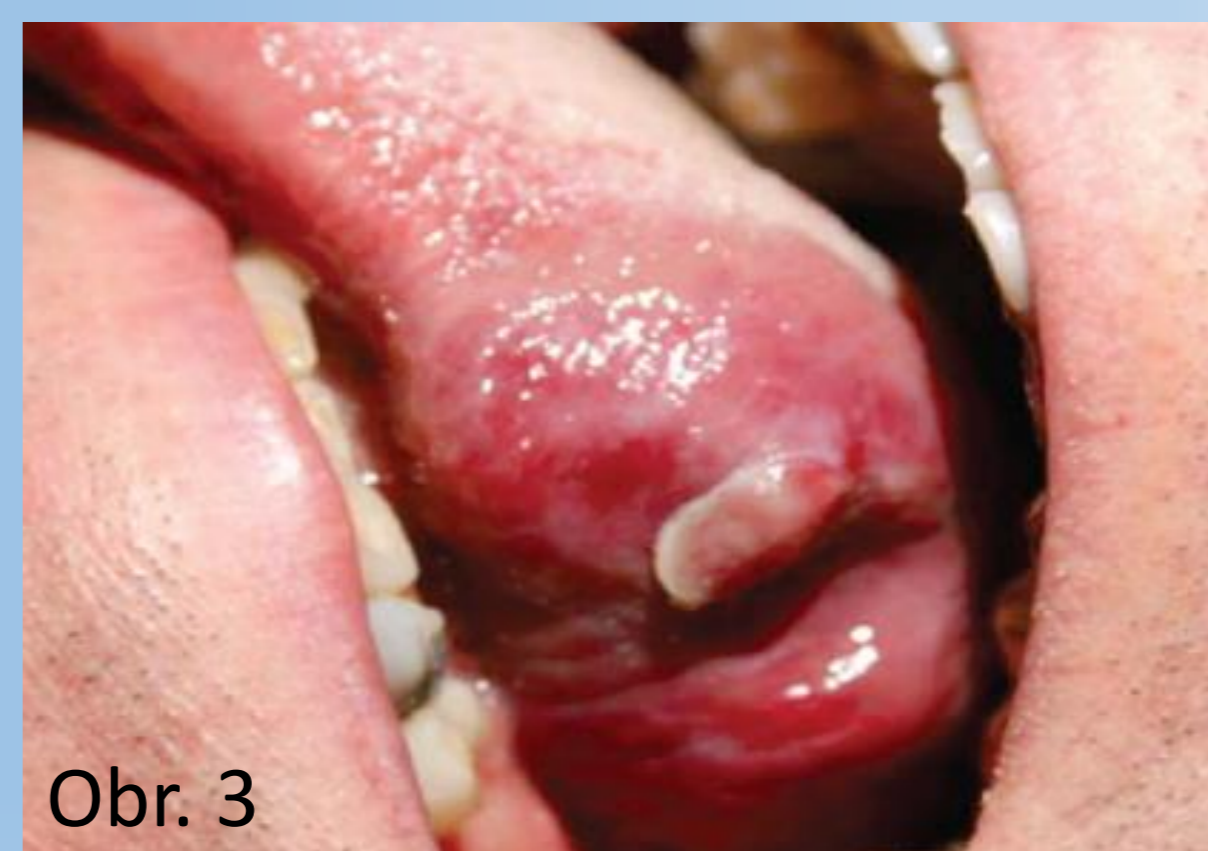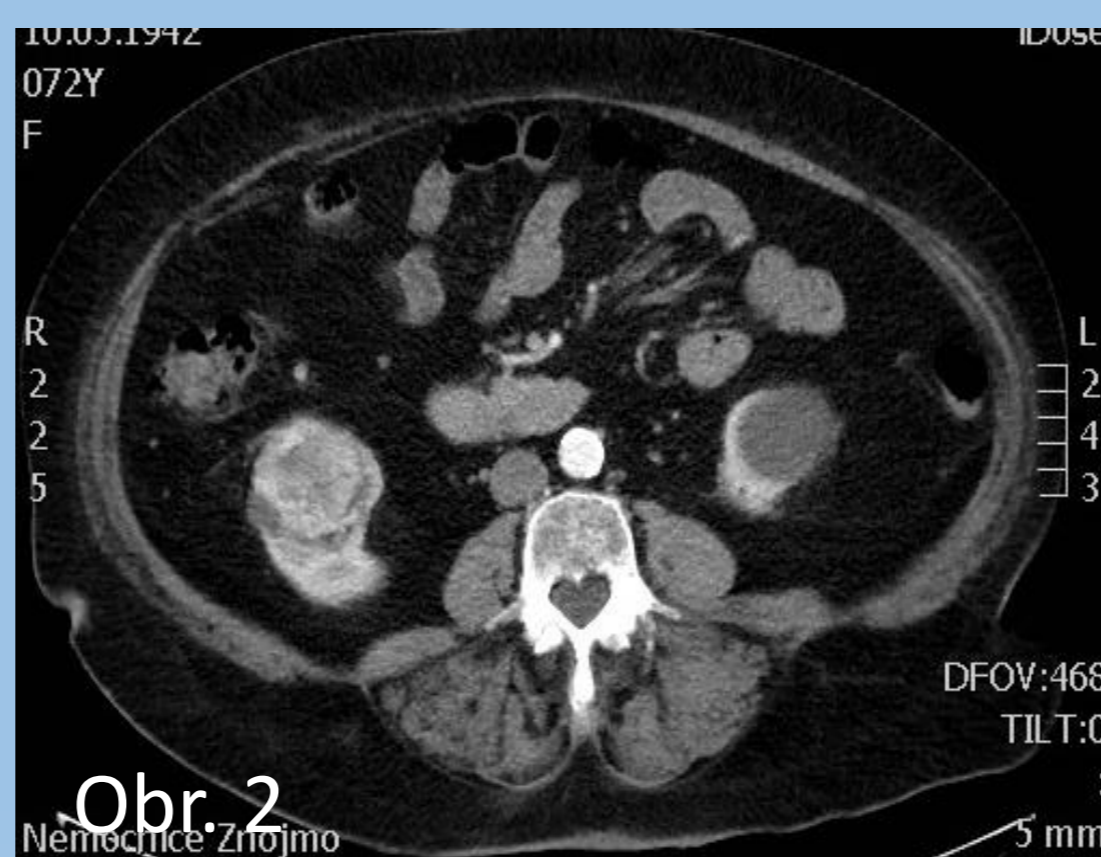
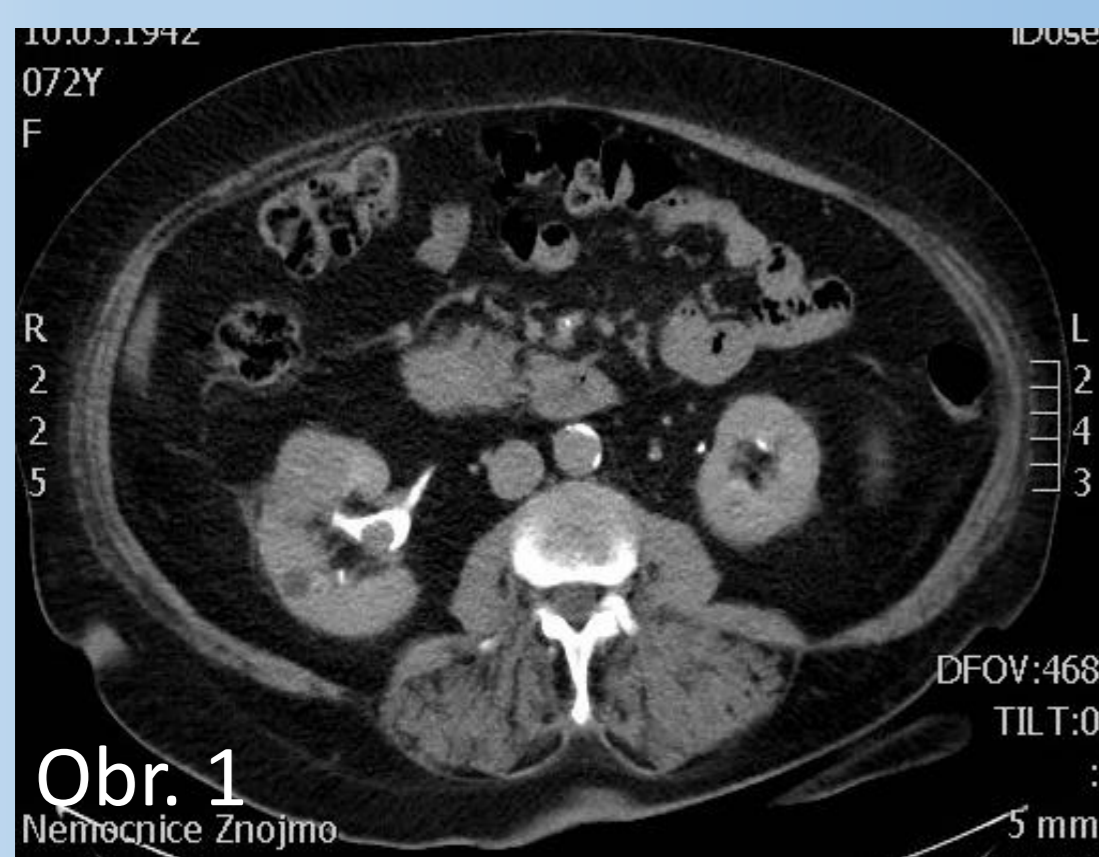Gašparik J., Vašinka J., Labovský M.

Urologické oddělení, Nemocnice Znojmo, Česká republika

## Popis klinického případu

Prezentujeme případ 73 leté pacientky, která se dostavila k vyšetření pro ataku viditelné hematurie a bolesti v pravé lumbální oblasti. Bylo provedeno CT vyšetření s vyslovením suspekce na uroteliální tumor pravé ledvinné pánvičky. Doplněna ureterorenoskopie s biopsií. Biopse suspihovala uroteliální karcinom. Pacientka byla indikována k nefroureterektomii. Definitivní histologie popsala světlobuněčný renální karcinom pT1b Fuhrman grade II. Pacientka dále dispenzarizována.

Po 13 měsících se u pacientky manifestoval na špičce jazyka drobný tumorózní útvar tmavé barvy. Ložisko bylo excidováno s histologickým nálezem světlobuněčného renálního karcinomu. Provedeno re-staginové CT vyšetření s výsledkem metastatického rozsevu do plic a jater, bez recidivy v lůžku. Pacientka odeslána na vyšší onkologické pracoviště, kde podstoupila biologickou léčbu.



## Závěr

Většina renálních karcinomů zachycena incidentálně jsou menších rozměrů a bez generalizace. Generalizovaný renální karcinom nejčastěji metastazuje do plic, nadledvin, kostí a jater.

Jazyk je raritní místo metastázy renálního karcinomu. Literatura popisuje 28 případů od roku 1911. Z toho ve třech případech se jednalo o primární prezentaci onemocnění. Přítomnost metastázy renálního karcinomu v jazyku je ve většině případů znakem mnohočetné generalizace onemocnění.

Obr.1 – Tumor ledviny vpravo, CT vylučovací fáze

Obr.2 – Tumor ledviny vpravo CT nativní fáze

Obr.3 – Metastáza renal. Ca do jazyka, cizí zdroj, odkaz - <http://www.pagepress.org/journals/index.php/rt/article/view/rt.2012.e41/5837>