

Masivní trombóza varixů ovariální vény jako diferenciální diagnóza expanze retroperitonea

Končický P.¹, Pokorný J.², Cikhart R.³, Velický V.⁴, Tarabová B.⁵

^{1,2} Urologické oddělení, Karlovarská krajská nemocnice a.s., ³ Radiologické oddělení, Karlovarská krajská nemocnice a.s.,
⁴ Gynekologicko-porodnické oddělení, nemocnice Ostrov, ⁵ Gynekologicko-porodnické oddělení, Karlovarská krajská nemocnice a.s.



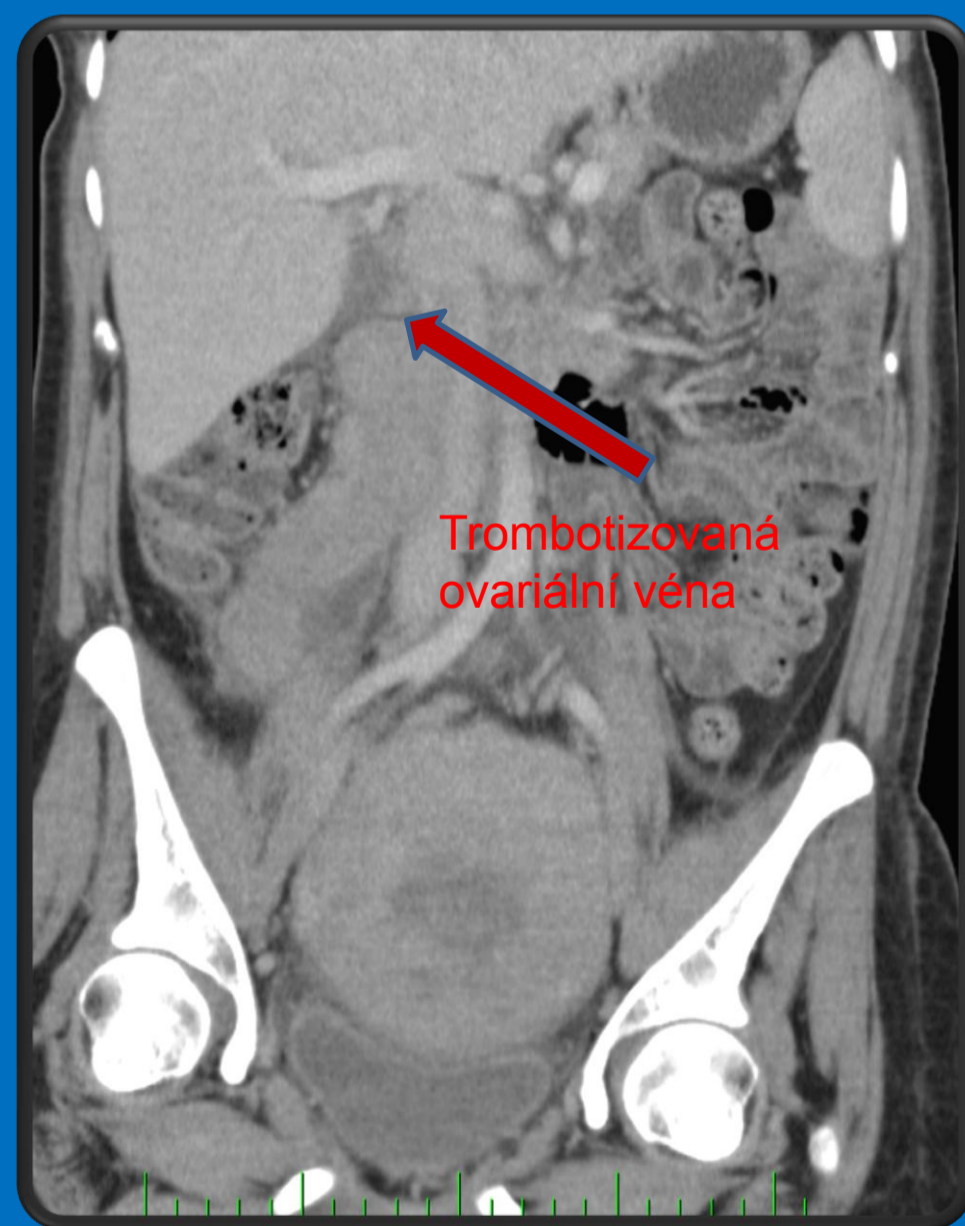
Cíl: Presentace kazuistiky pacientky s trombózou ovariální vény, která se při došetřování původně prezentovala jako expanze retroperitonea

• Úvod

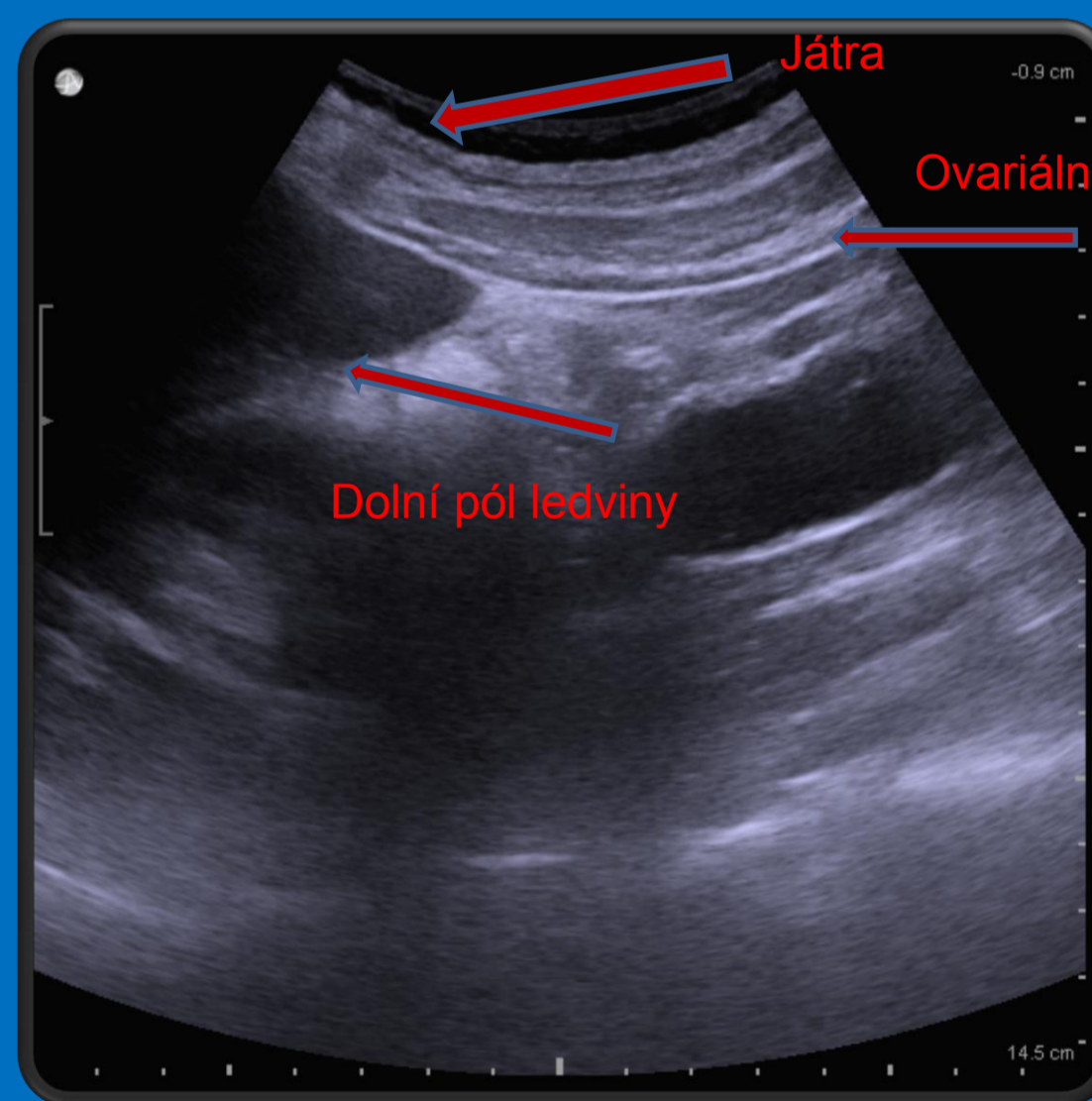
Trombotizace ovariální vény je vzácnou, většinou postpartálně vzniklou diagnózou. V mnoha případech může imitovat urologické onemocnění charakteru pyelonefritidy či renální koliky a v neposlední řadě i náhlou příhodu břišní. Velmi často bývá primárně léčena nesprávně.

• Popis klinického případu

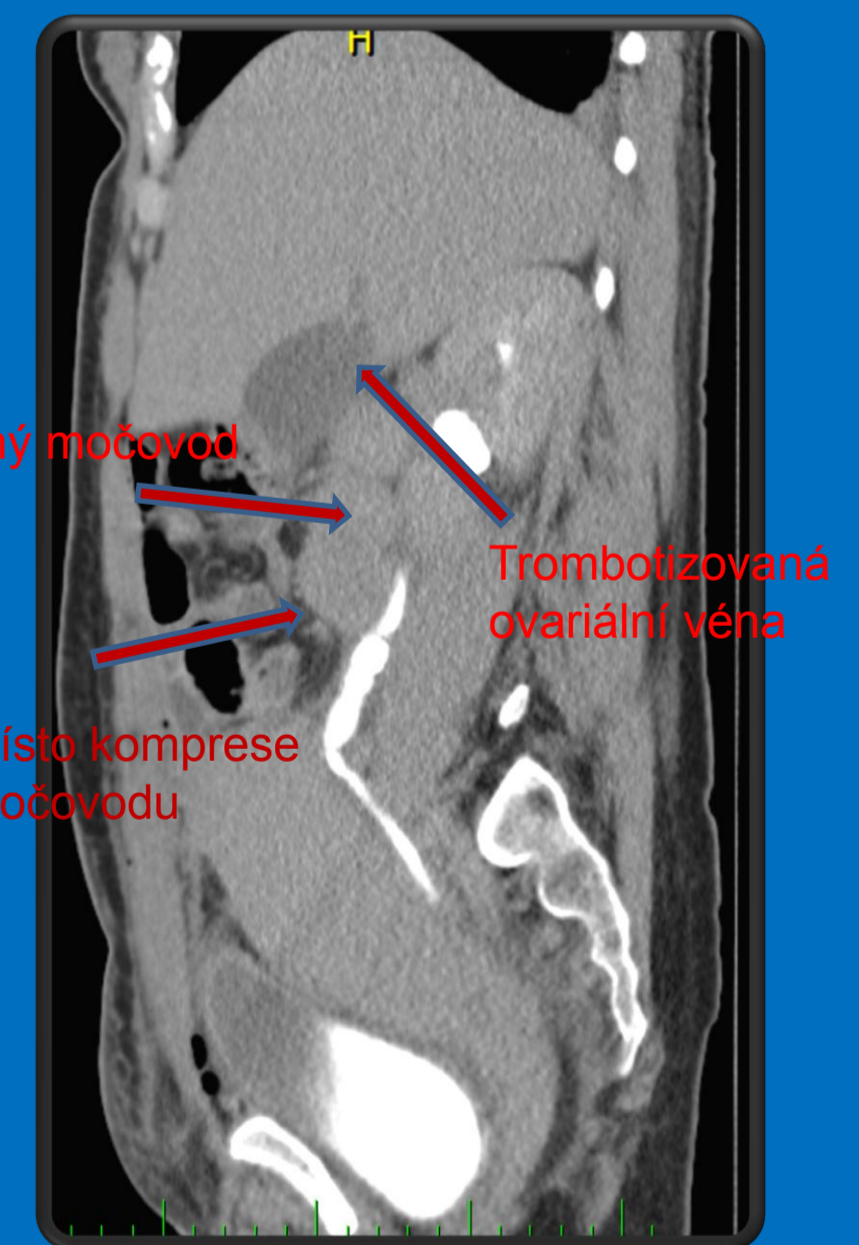
V následujícím textu prezentujeme, z externího gynekologického pracoviště odeslanou, 31letou pacientku s týden po porodu vzniklými netypickými bolestmi v pravém epi až hypogastriu a zvýšenými zánětlivými parametry. Pacientka byla primárně léčena jako pravostranná pyelonefritida či adnexitida antibiotiky. Vzhledem k minimální odezvě podstoupila diagnostickou laparotomii, při které byla vyloučena zánětlivá příhoda břišní, nicméně zjištěna nejasná struktura v oblasti retroperitonea. Při následném CT vyšetření daný útvar popsán jako retroperitoneální hematoma vpravo táhnoucí se od vena cava inferior až do pravé pánve. Poté byla pacientka odeslána k urologickému konziliu. Po podrobném došetření a multidisciplinární konzultaci hematoma vyloučen a konstatována diagnóza trombózy varixů ovariální vény. Pacientka po konzultaci s angiologickým pracovištěm léčena plnou dávkou nízkomolekulární heparinizace s následným ústupem potíží.



CT – předozadní rekonstrukce



USG nález



Boční CT rekonstrukce vylučovací fáze

• Závěr

Přestože je trombóza ovariální vény vzácná a primárně se nejedná o urologickou diagnózu, mělo by na ni být pomýšleno v rámci diferenciální diagnostiky. Při pozdní či nesprávně zvolené léčbě, může vést k závažným komplikacím, jako je progresse trombu do dolní duté žíly či plicní embolie, která může končit letálně.