

# Strangulace penisu kovovým kroužkem u 14 letého chlapce

Kuliaček P.<sup>1,2</sup>, Tuček L.<sup>3</sup>, Šafus A.<sup>2</sup>, Albahri Z.<sup>4</sup>

<sup>1</sup>Oddělení dětské urologie, Urologická klinika, Fakultní nemocnice, Hradec Králové,

<sup>2</sup>Oddělení dětské chirurgie a traumatologie, Fakultní nemocnice, Hradec Králové,

<sup>3</sup>Stomatologická klinika, Fakultní nemocnice, Hradec Králové,

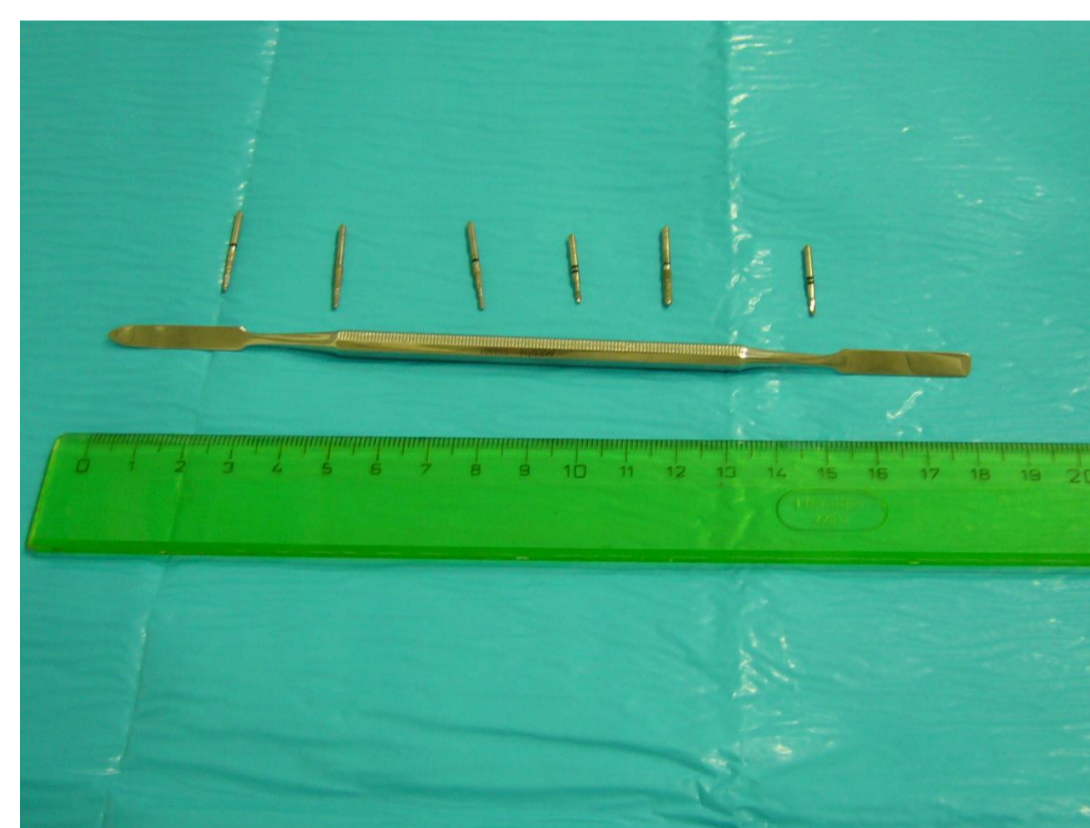
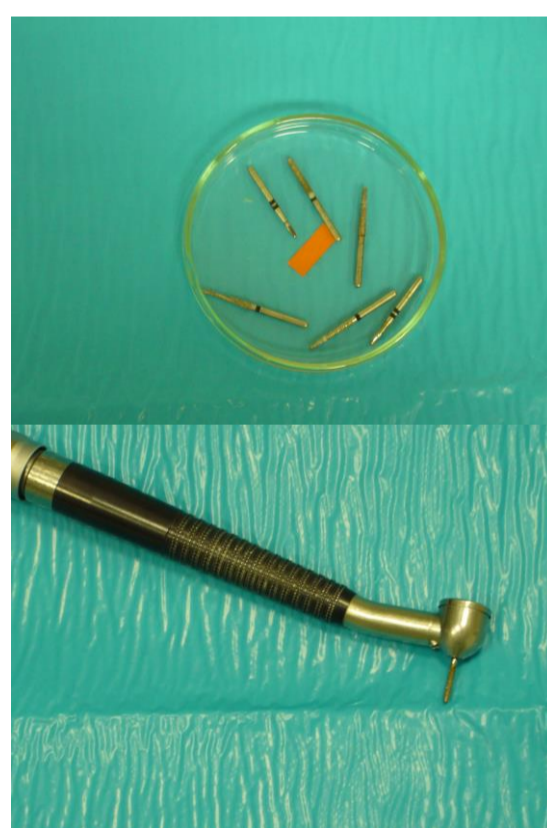
<sup>4</sup>Dětská klinika, Fakultní nemocnice, Hradec Králové

## Úvod

Strangulace penisu kovovým kroužkem je akutní příhoda, která může být řešená různými způsoby. Uvádíme jednoduchou metodu k odstranění příčiny strangulace, která je zatím málo známá.

## Popis klinického případu

- Kazuistika 14 letého chlapce, který si večer nasadil kovový kroužek na penis a již ho nemohl sundat. Do nemocnice se dostavil asi po 12 hodinách od aplikace. Penis byl oteklý a bolestivý, stáhnout prsten pomocí lubrikantu nebylo možné.
- Pro poruchu řezacího přístroje na prsteny byli přivoláni hasiči, kteří však pro obavy z poškození penisu pacienta nepoužili rozbrušovačku. Kovový kroužek byl odstraněn na zubní ambulanci pomocí turbínové vrtačky s diamantovým brouskem po rozřezání na dvou místech. Nebyla potřebná anestezie a výkon trval 5-7 minut. Nerezový kroužek byl průměru 1,5 cm, šíře minimálně 0,5 cm.
- Po odstranění příčiny strangulace rychle došlo ke zmenšení otoku penisu, kůže nebyla poškozená a chlapec byl propuštěn. Při kontrole následující den byl bez obtíží, močil volně a lokální nález byl příznivý.



## Závěr

- K aplikaci škrtících kroužku na penis u dětí do 15 let dochází velmi vzácně.
- Při strangulaci hrozí poškození penisu různého stupně: od povrtních erozí, cévní okluze až po gangrénu penisu a autoamputaci. Může dojít k retenci moče. Pozdním následkem bývá striktura, píštěl uretry nebo erektilní dysfunkce. Stupeň postižení závisí od délky působení a míry zaškrcení.
- K odstranění se využívají různé techniky: stáhnutí za použití lubrikantů, bandáže, string techniky, nůžky, kleště, pilky, rozbrušovačky, frézky, dále punkce oteklých tkání, aspirace z kavernózních těles, incize glandu, degloving penisu, spongiokavernózní zkratky.
- Použití zubní vrtačky je ojedinělé. Předností je velmi rychlé odstranění příčiny zaškrcení, výkon je krátký a možný i bez anestezie. Důležité je v případě zaškrcení odstranit příčinu co nejrychleji a k tomu je někdy nutný multidisciplinární přístup.