




# Mnohočetná kalcinóza skrota u mladého pacienta

Vávřová L.<sup>1</sup>, Čapoun O.<sup>1</sup>, Hanuš T.<sup>1</sup>, Vítková I.<sup>2</sup>

<sup>1</sup>Urologická klinika VFN a 1.LF UK v Praze

<sup>2</sup>Ústav patologie VFN a 1.LF UK v Praze



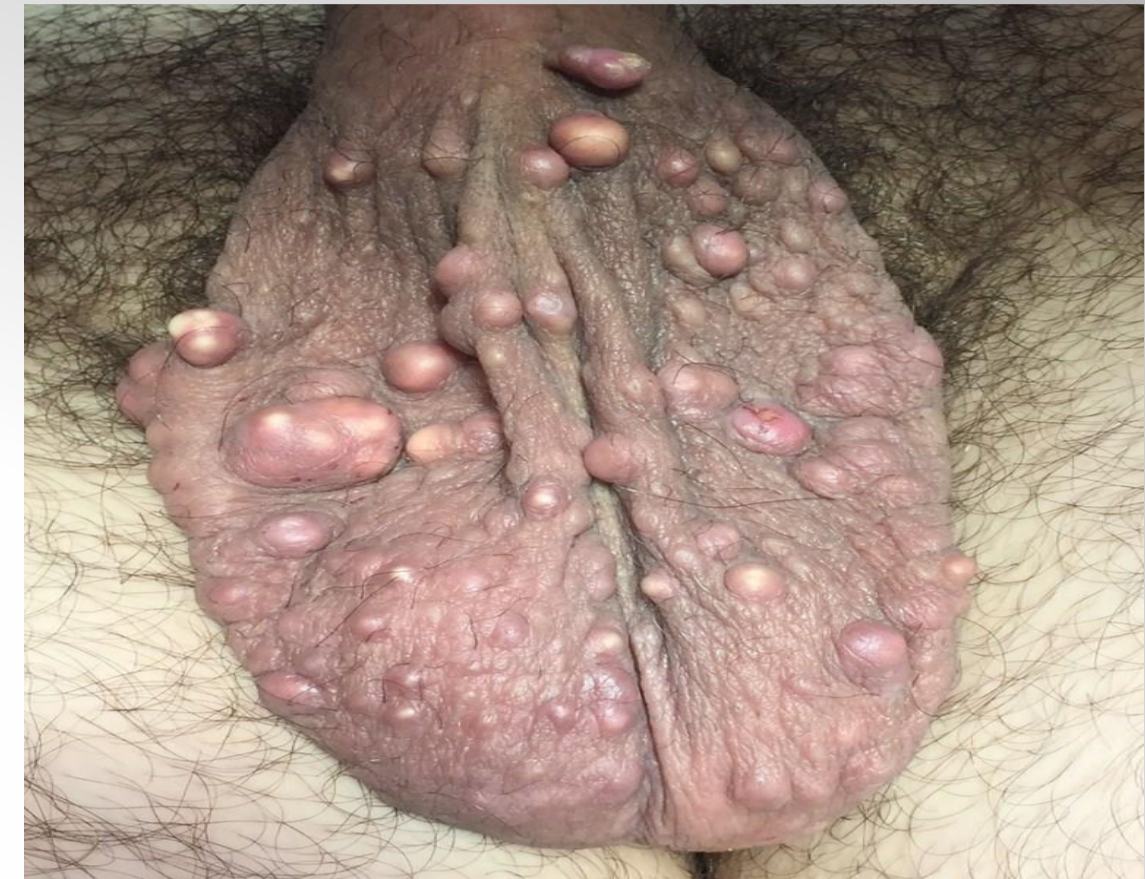**Cíl:** Presentace kazuistiky rozsáhlé kalcinózy skrota u mladého pacienta.

## Materiál a metoda:

Prezentovaný je 26letý muž s několikaletou anamnézou mnohočetných tuhých uzlovitých lézí v kůži skrota. Léze byly nebolestivé a pomalu se zvětšující. Řešení vyžadovalo především z kosmetických důvodů. U největších lézí také intermitentně docházelo k mechanickému poškození a povrchovému krvácení.

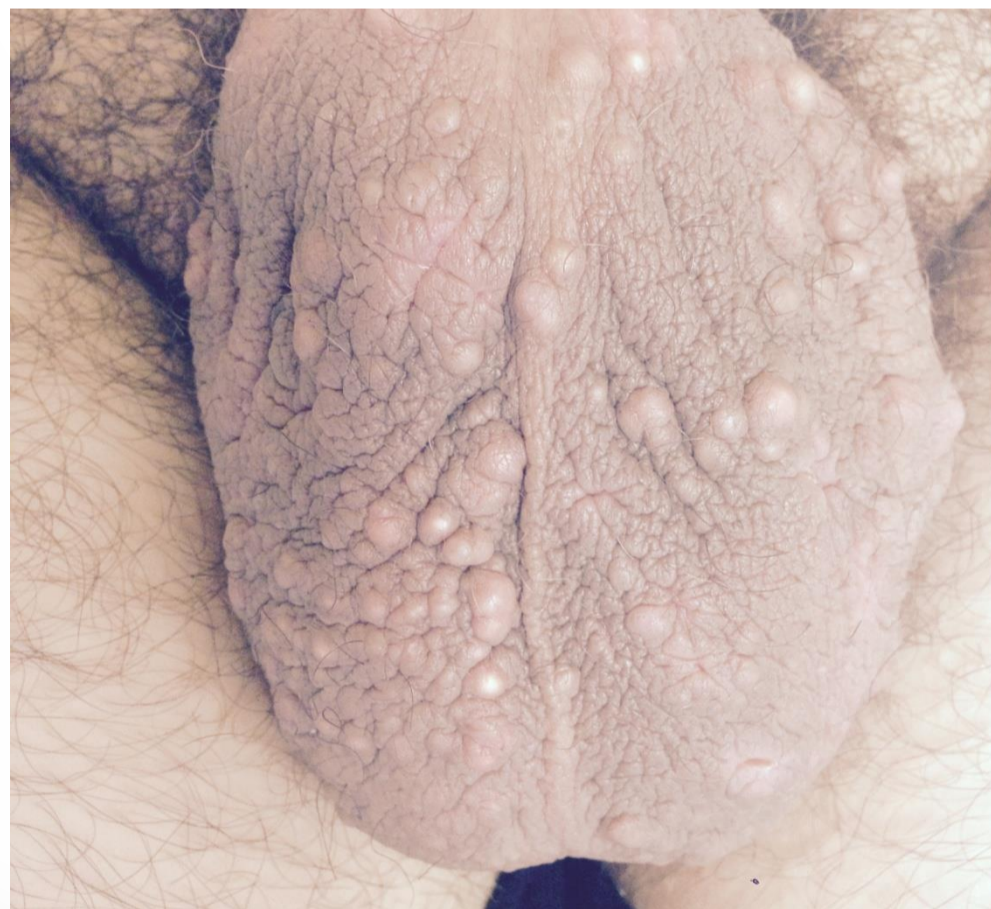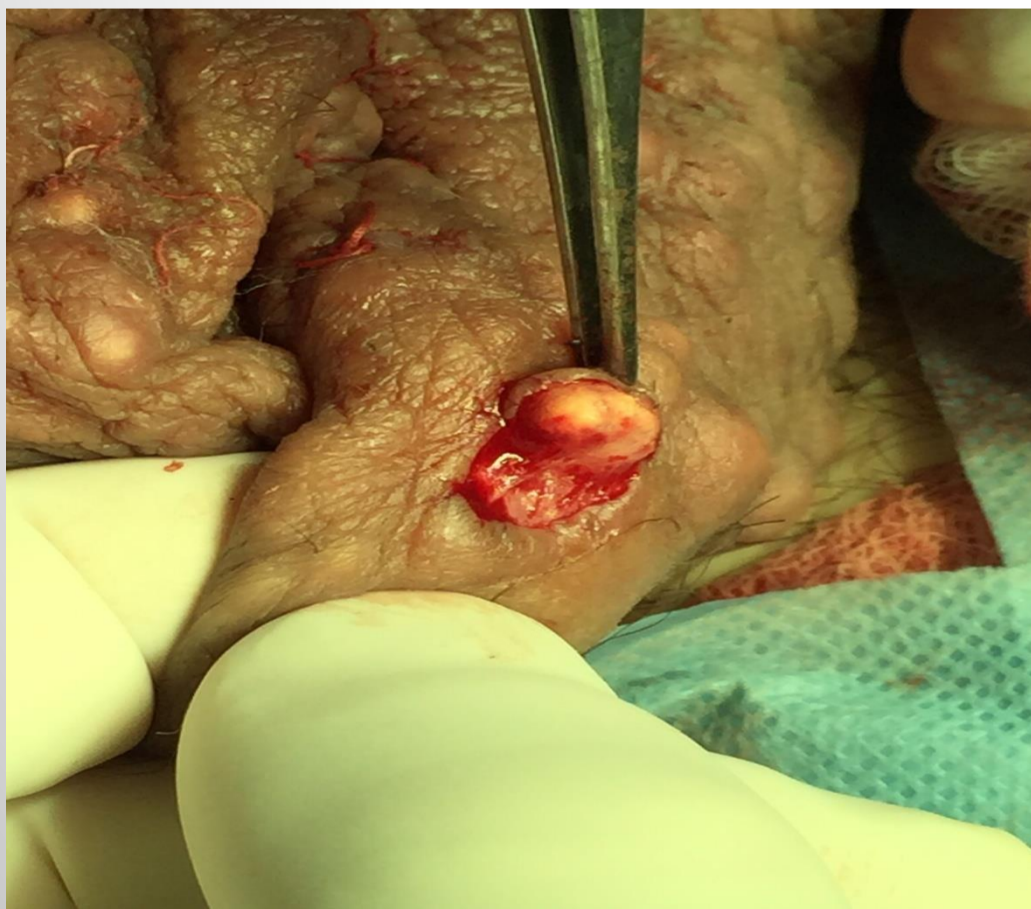
## Výsledky:

Pacient byl primárně indikován k chirurgické excizi, při které bylo při téměř dvouhodinovém výkonu odstraněno celkem 39 tumorů velikosti od 5 do 30 mm. Makroskopicky byly léze žluté barvy, s tuhým pouzdrem a měkkým obsahem připomínající aterom nebo lipom. S cílem zachování co největšího kožního krytu byla většina tumorů odstraněna jednotlivě. Jednotlivé rány byly uzavřeny vstřebatelným materiálem. Následovala pooperační péče běžná po výkonech na skrotu, pacient byl propuštěn první pooperační den. Na kontrole šestý pooperační den byly všechny rány kromě jedné dehiscence zhojeny, dále bylo postupováno konzervativně. Pacient byl s kosmetickým výsledkem spokojen.

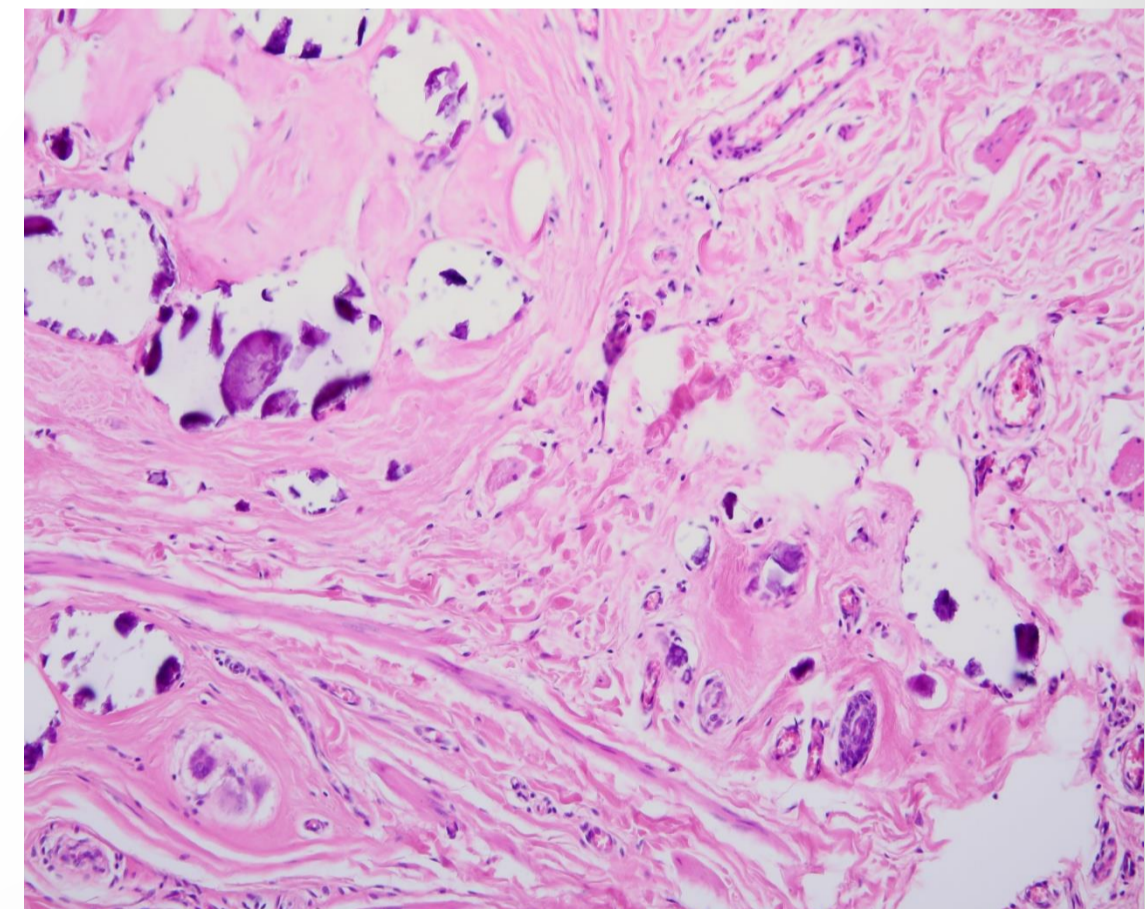


**Obr. 1:** Stav před operací

Histologicky byly popsány drobné i větší dutiny v podkoží s bezstrukturním slabě bazofilním obsahem, ložiskovitě s kalcifikacemi, na periferii některých ložisek s obrovskobuněčnou reakcí typu z cizích těles. Patolog nález uzavřel jako mnohočetnou kalcinózu skrota. Výkon jistě není definitivní, v plánu je odstranění zbývajících drobných ložisek ve spolupráci s plastickým chirurgem.



**Obr. 2 vlevo :** průběh výkonu, během kterého bylo odstraněno celkem 39 ložisek  
**Obr. 3 vpravo:** stav tři týdny po výkonu, všechny rány včetně drobné dehiscence jsou kompletně zhojené



**Obr. 4:** Barvení HE, zvětš. 100x. - s laskavým svolením dr. Hofmanové

## Závěr :

Kalcinóza skrota je vzácné onemocnění adolescentů a mladých mužů charakterizované výskytem solitární léze nebo mnohočetných uzlů bělavožluté barvy lokalizované v kůži skrota. Onemocnění bylo poprvé popsáno v roce 1883 Lewinským jako podtyp calcinosis cutis. V patogenezi se pravděpodobně uplatňuje dystrofická kalcifikace preexistujících epidermálních cyst.