

Funkční výsledky chirurgické léčby male to female transsexualismu

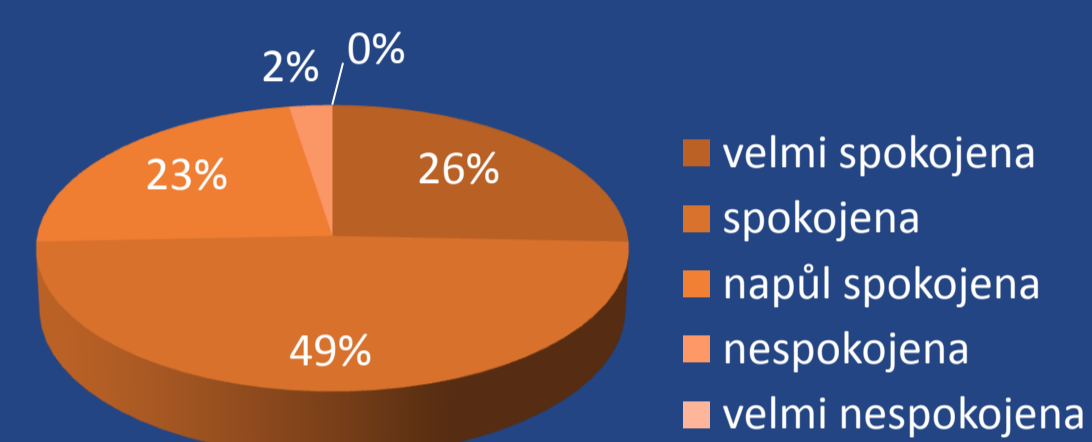
Čechová, M., Jarolím, L., Chocholatý, M.
Urologická klinika 2. LF UK a FN Motol, Praha

Cíle: Zhodnocení funkčních výsledků chirurgické léčby male to female transsexualismu (MtF TS) pomocí anonymního dotazníku.

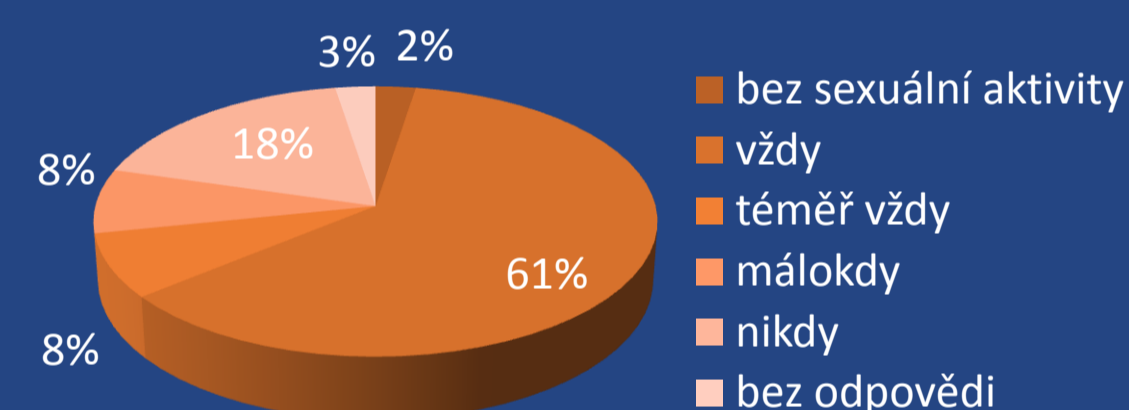
Metodika: V období let 2000 - 2013 bylo operováno 190 patientek s MtF TS. Dotazník vlastní konstrukce byl rozeslán 164 patientkám, které podstoupily chirurgickou konverzi pohlaví včetně následné úpravy zevního genitálu – komisuroplastik. Vrátilo se 39 vyplněných dotazníků. 48 adresátek nebylo zastiženo.

Výsledky: Průměrný věk respondentek byl 39,7 let (20 - 66). U dvou byla konverze provedena na jiném pracovišti, u nás podstoupily sigmoideokolpoplastiku. U 31 patientek proběhla konverze pohlaví bez chirurgických komplikací. Pro stenózu neovaginy podstoupily 4 patientky sigmoideokolpoplastiku (2 operované na jiném pracovišti). U jedné patientky (operovaná na jiném pracovišti) vznikla uretrovaginální píštěl. U 4 dotázaných byla nutná opakovaná katetrizace pro retenci. Komisuroplastiky podstoupilo 29 dotázaných bez komplikací. Potíže s hojením mělo 7 dotázaných, z toho u 6 byla následně provedena re-komisuroplastika. Problémy s močením měly po současně provedené meatotomii 2 patientky. U tří patientek byla nutná další chirurgická úprava zúženého meatu uretry.

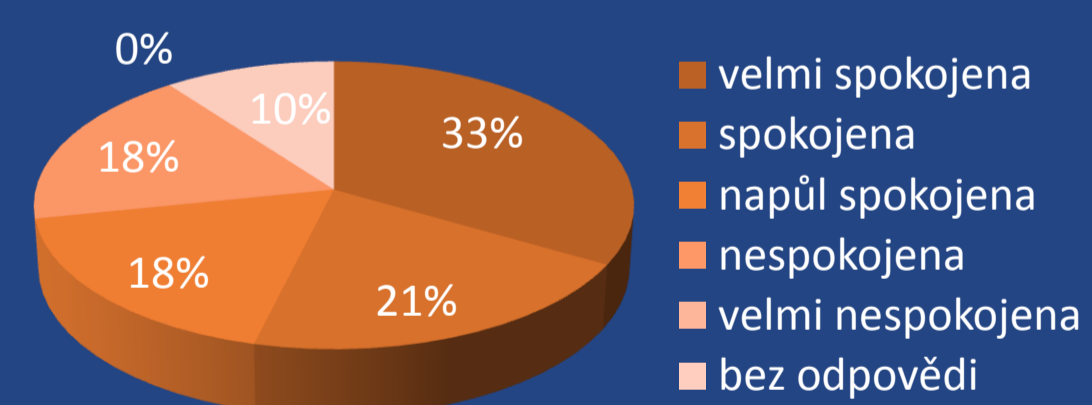
S výsledným vzhledem genitálu je spokojeno nebo velmi spokojeno 75 % dotázaných (Graf 1). 27 respondentek (69 %) prožívá klitoridální orgasmus ve většině případů nebo téměř vždy (Graf 2), 11 (28 %) i při vaginální penetraci. Čtyři dotázané orgasmus nemají. 21 žen (54 %) hodnotí neovagínu jako dostatečnou ke styku. 21 dotázaných (54 %) je se sexuálním životem po konverzi spokojeno nebo velice spokojeno (Graf 3), před konverzí bylo se sexuálním životem spokojeno nebo velice spokojeno pouze 18 % dotázaných (Graf 4). 82 % respondentek hodnotí kvalitu močení po konverzi jako lepší nebo srovnatelnou se stavem před operací. Kvalita mikce se zhoršila u 7 dotázaných (1x recidivující striktura meatu uretry s nutností opakované dilatace, 3x oslabení a 2x rozstříkávání proudu, 1x mírná stresová inkontinence).



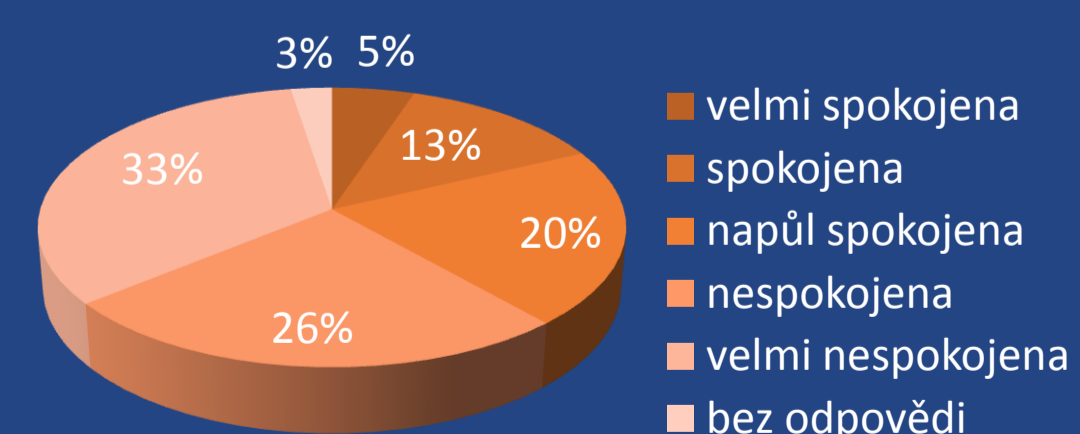
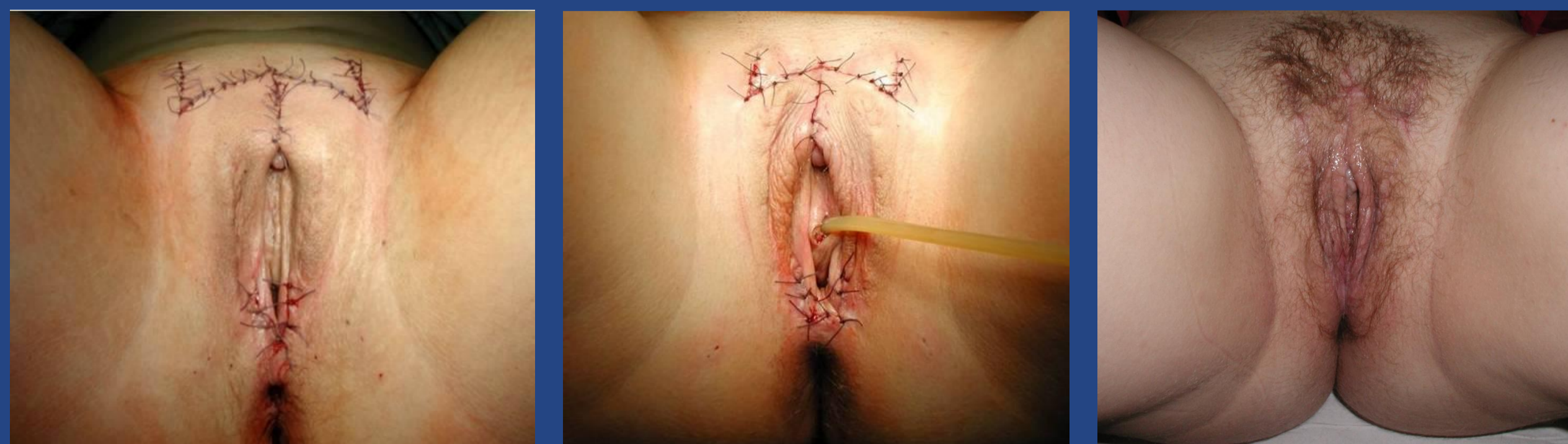Graf 1 – Spokojenost s výsledným vzhledem genitálu



Graf 2 – Prožívání orgasmu při dráždění klitoridy



Graf 3 – Spokojenost se sexuálním životem po chirurgické změně pohlaví



Graf 4 – Spokojenost se sexuálním životem před chirurgickou změnou pohlaví

Závěr: Chirurgická konverze pohlaví MtF TS nabízí kosmeticky přijatelnou podobu ženského genitálu se zachováním orgasmu a možnost pohlavního styku.