



Operační řešení insuficience ligamentum suspensorium penis



Bittner L.^{1,2}, Gregušová A.¹, Klézl P.¹, Grill R.¹

¹ Urologická klinika 3.LF UK a FNKV, Praha

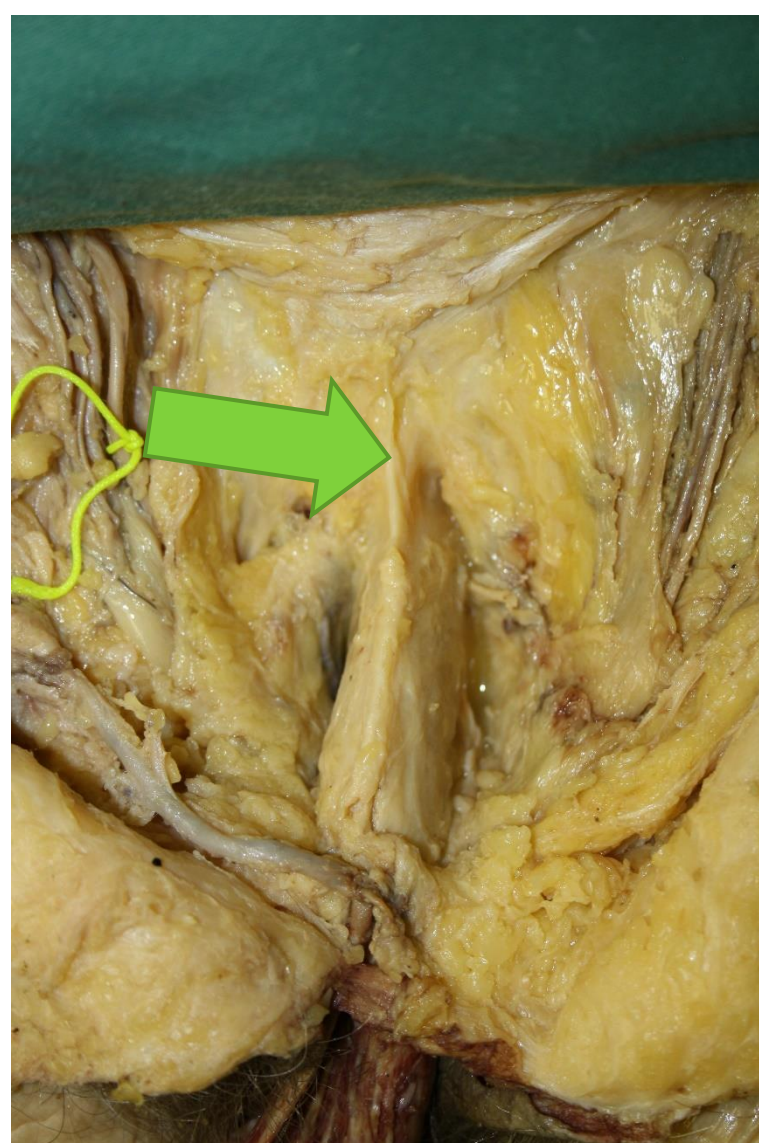
² Iscare IVF, Praha

• Úvod

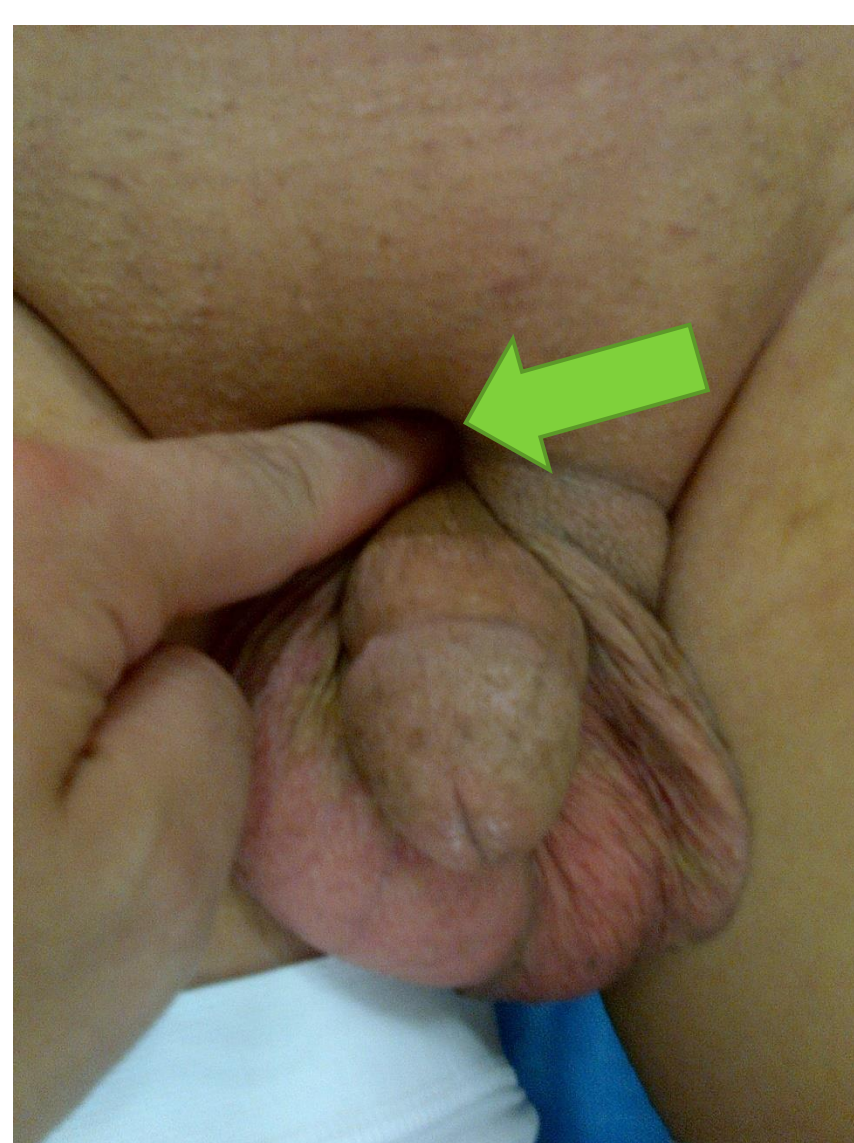Insuficience lig. suspensorium penis je raritní urologickou diagnózou, která bývá zapříčiněna traumatickou rupturou ligamenta, jeho kongenitální absencí nebo může být způsobena iatrogeně. Pacienty obtěžuje svislé postavení erigovaného penisu a nemožnost zasunutí penisu bez pomoci ruky. Naším cílem bylo nalézt a vyzkoušet jednoduchou techniku reparace ligamentum suspensorium penis s dobrými funkčními výsledky

• Výsledky:

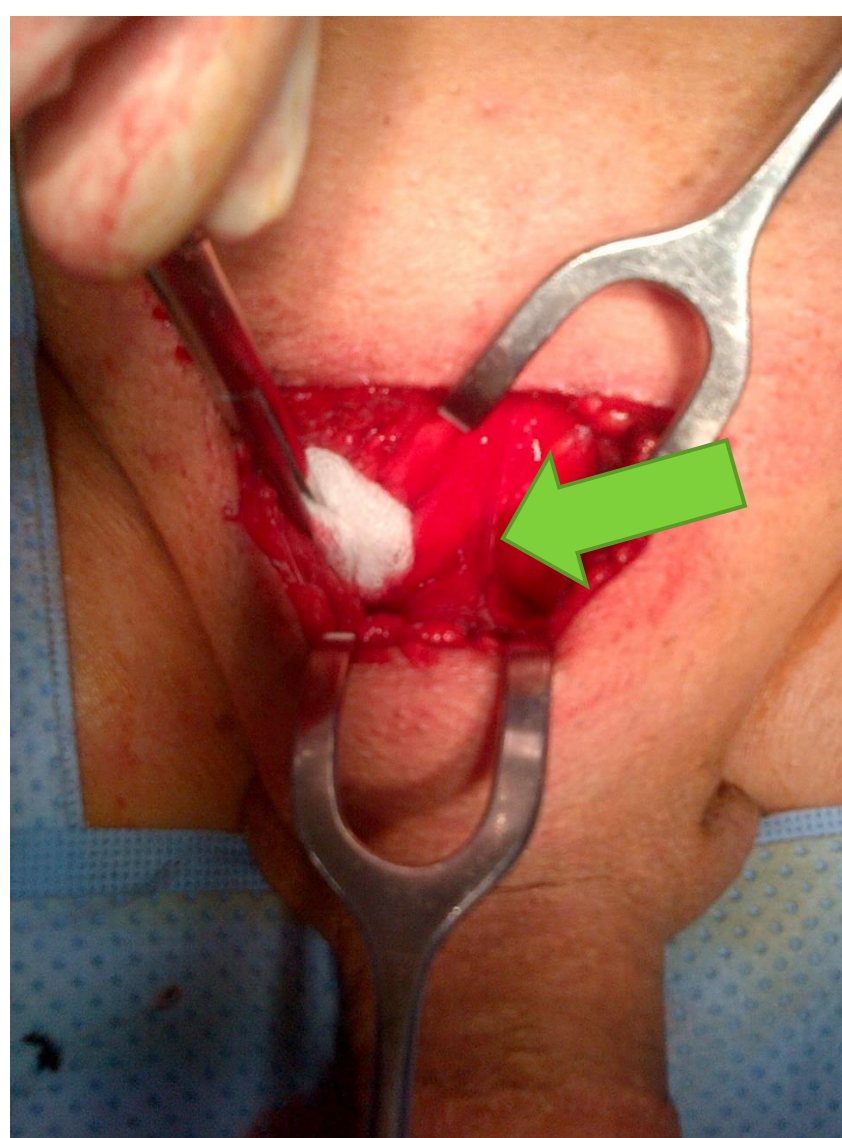
Nejpoužívanější techniku popsal Kemal³ v roce 1994 a na souboru 35 pacientů ji do roku 2006 odzkoušel Chi-Ying Li⁴. Technika spočívá v transversální suprapubické incizi, identifikaci zbytků ligamenta a založení jednoho až šesti monofilamentosních nevstřebatelných 1-0 stehů mezi tunika albuginea kavernosních těles a periost symfýzy s posouzením efektu za pomoci arteficiální erekce. Doporučuje se sexuální abstinence po dobu šesti týdnů od výkonu.



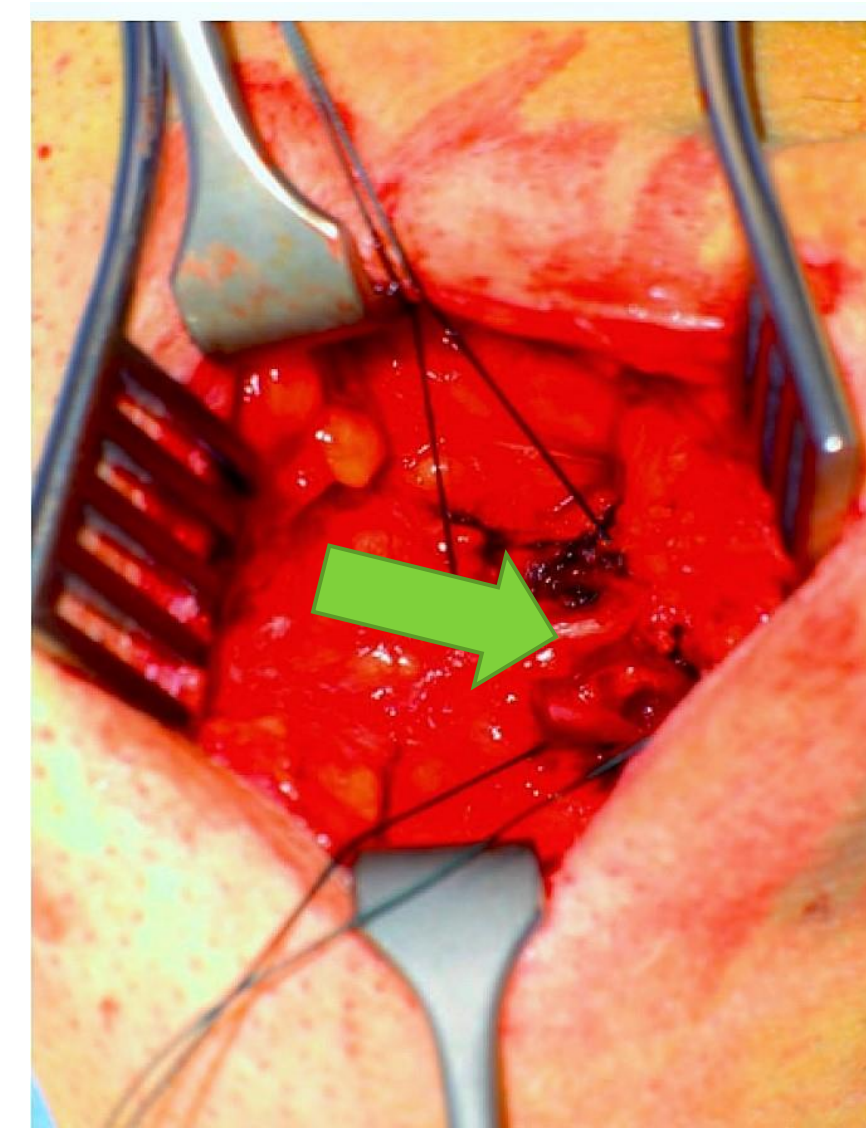
Identifikace lig. suspensorium penis během pitvy



Palpací lze ozřejmit insuficienci ligamenta



Vypreparování zbytků lig. suspensorium penis u pacienta po jeho traumatické lézi



Založení stehů mezi tunica albuginea penis a periost symfýzy

• Metody

Vyhledali jsme v medicínských databázích techniky reparace lig. suspensorium penis a provedli topografickou pitvu přední oblasti symfýzy. Získané poznatky jsme využili při operativní rekonstrukci ligamenta. Pořídili jsme fotodokumentaci pitvy i operace.

• Literatura

³Hemal, A. K.; Wadhwa, S. N., Repair of the suspensory ligament of the penis: an important step in the transpubic approach. Br J Urol 1994, 74 (4), 516.

⁴Li, C. Y.; Agrawal, V.; Minhas, S.; Ralph, D. J., The penile suspensory ligament: abnormalities and repair. BJU Int 2007, 99 (1), 117-20

• Závěr

Zdokumentovaná technika je jednoduchou možností operační korekce ligamentum suspensorium penis s velmi dobrým funkčním a kosmetickým výsledkem.