

Lymphoepithelioma-like carcinoma (LELC) mo ového m chý e Ě raritní a neprobádaná diagnóza

Novotná B.¹, Fiala M.¹, Hes O.², Pet ík A.¹

¹Urologické odd., Nemocnice eské Bud jovice a.s., eské Bud jovice, eská Republika
²¶íkl v patologicko-anatomický ústav FN a LF Plze , eská Republika

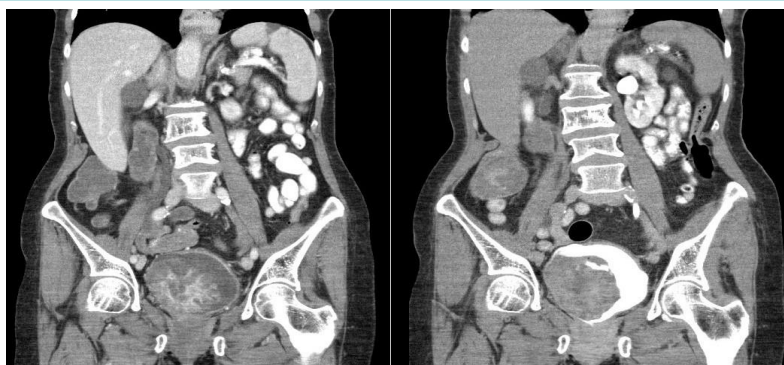Kazuistika

Žena , 71 let, neku a ka, doposud zcela zdráva

~ 14 denní anamnéza makroskopické hematurie, nechutenství, únava

~Hb 11,8 g/dl, Quick 78%, APPT 32,2 s

~Dle kontrastního CT b ícha . ledviny bez patologie, objemný tumor mo ového m chý e, hypotonie pravého ureteru



~Indikován TUR, makroskopicky se nález jevil jako infiltrující. Pacientka dimitována v dobrém stavu, bez hematurie.

~Histologicky LELC, infiltrace svaloviny nepopsána.

~reTUR (za 8 týdn po primoTUR) - histologicky neoplazie neprokázána

Sledování, restaging

~Kontrolní CT po 6 m sících od primoTUR - bez známek generalizace, stacionární hypotonie dutého systému ledviny vpravo.

~Cystoskopická kontrola za 3 m síce po reTUR - suspektní nález, op t TUR, histologicky bez pr kazu neoplazie.

~Pacientka nadále sledována cystoskopicky (á 3 m síce) - bez recidivy. CT po 9 m sících - nález beze zm ny.

Záv r

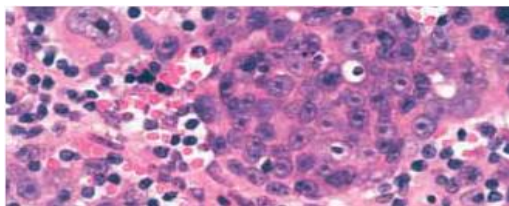
~LELC mo ového m chý e pat í mezi velmi vzácná maligní onemocn ní.

~Není dostate n zdokumentováno biologické chování tumoru a nejsou vypracována jednozna ná doporu ení pro terapii.

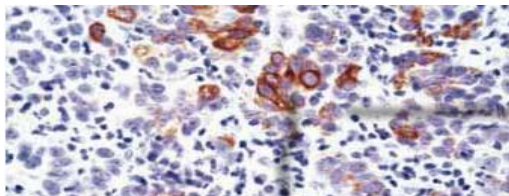
~Doposud bylo popsáno ve sv tov é literatu e do 100 p ípad

~V popsáných p ípadech byla terapie u invazivního karcinomu vedena radikáln (RACE) i kombinací TUR a systémové adjuvantní chemoterapie (na bázi platiny).

~Vzhledem k neinvazivnímu r stu a neprogredujícímu CT nálezu pacientky jsme zvolili cystoskopické sledování, pacientka je 10 m síc bez recidivy. Další sledování je nutné.



Charakterictický syncyciální vzhled neoplazmatických bun k (H&E)



Nádorové bu ky reagující s cytokeratinem

Literatura

~**Lymphoepithelioma-Like Carcinoma of the Bladder: A Case Report and Review of the Literature**, Kenichi Mori, Tadasuke Ando, Takeo Nomura, Fuminori Salto and Hiromitsu Mimata, Case Reports in Urology, Volume 2013 (2013), Article ID 356576

~ **WHO classification of tumors**

Pathology and Genetics of Tumours of the Urinary System and Male Genital Organs, 2004

<http://www.mechyr.nadory.cz/6-epitelialni.html>

~**A 68-year-old Caucasian man presenting with urinary bladder lymphoepithelioma: a case report** - Gian Paolo Spinelli, Giuseppe Lo Russo, Alberto Pacchiarotti, Valeria Stati, Alessandra Anna Prete, Federica Tomao, Cinzia Sciarretta, Mara Arduin, Enrico Basso, Stefania Chiotti, Marsela Sinjari, Martina Venezia, Giada Zoccoli, and Silverio Tomao, J Med Case Rep. 2013; 7: 161.