



## Benigní Schwannom retroperitonea – kazuistika

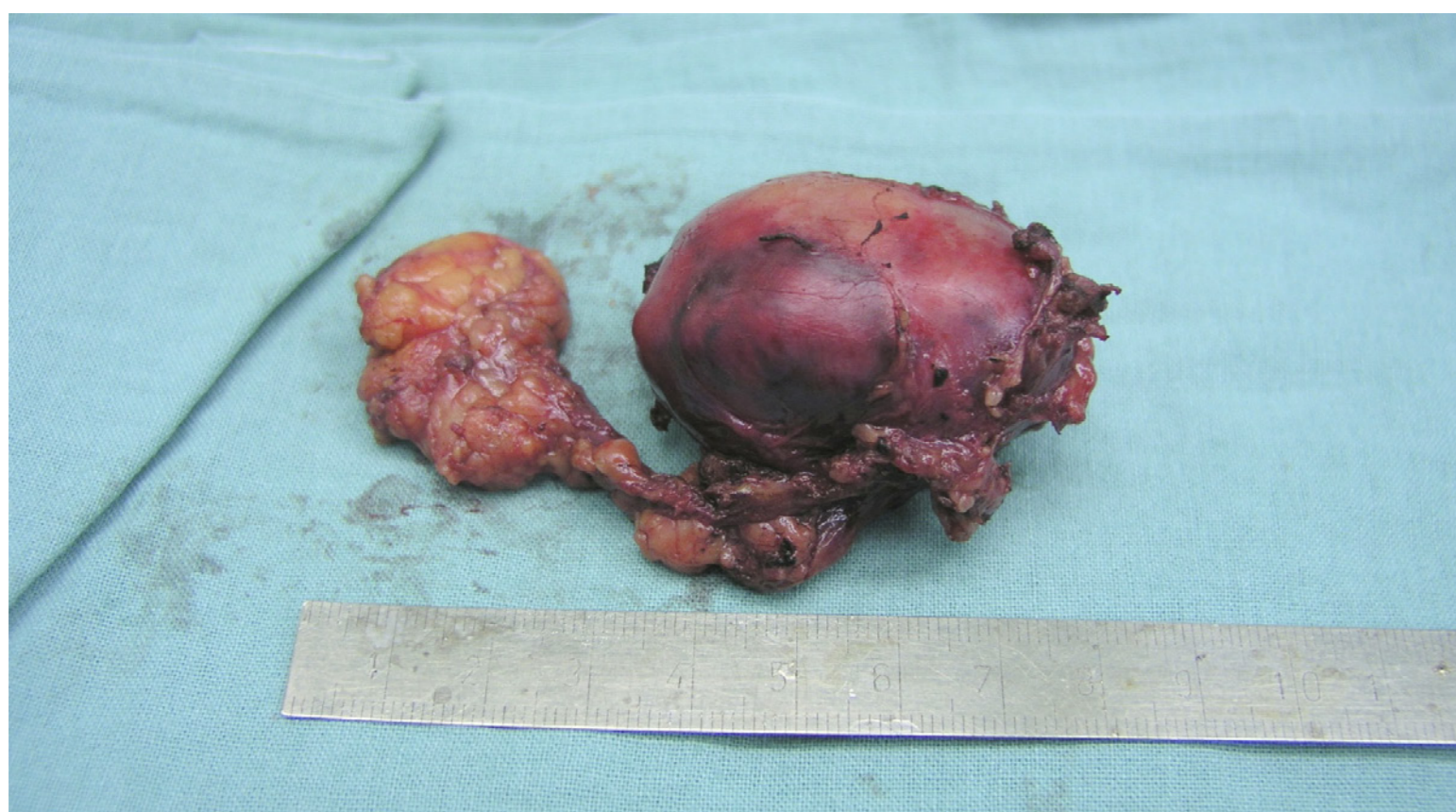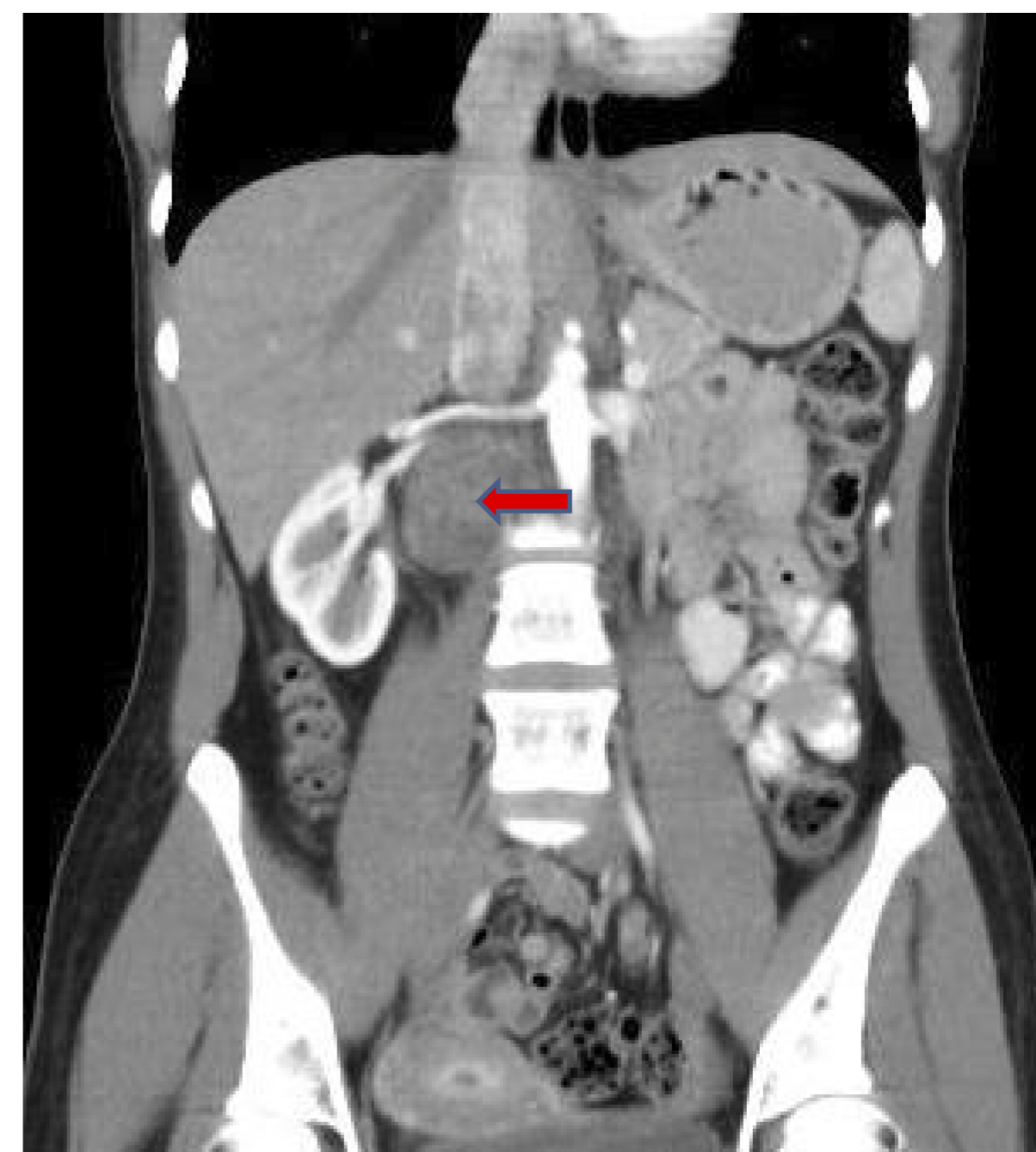
Tomáš Hradec, Michael Pešl, Zuzana Feherová, Tomáš Hanuš

### Cíl:

Prezentace kazuistiky 23leté pacientky s náhodně zachyceným tumorem retroperitonea. Popsán diagnostický postup, operační řešení a histologický nález.

### Metodika:

23letá pacientka byla akutně vyšetřena pro náhle vzniklou nebolestivou hematurii. Během standardního vyšetření na ultrazvuku zjištěna nehomogenní ovoidní expanze parakaválně pod pravou ledvinou velikosti 45x32x30mm. CT vyšetření tento náález potvrdilo. V rámci diferenciatní diagnostiky zvažován primární tumor retroperitonea, nebo adenom ektopické nadledviny, která nebyla na CT vyšetření ve své anatomické poloze nalezena. Endokrinologické vyšetření však hormonální aktivitu tumoru nepotvrdilo. Pacientka byla indikována k laparoskopické exstirpaci tumoru, který se podařilo ostrou preparací od zádoých svalů odstranit kompletně. Pooperační průběh byl bez chirurgických komplikací, dimise 5. pooperační den v dobrém stavu.



### Výsledky:

Histologické vyšetření prokázalo opouzdřený retroperitoneální Schwannom. Na základě onkologického doporučení, vzhledem k nepředvídatelnému chování tumoru, indikována pravidelná CT kontrola každých 6 měsíců minimálně po dobu 2 let. Vzhledem k věku pacientky a velké radiační zátěži se interval dalších kontrol prodlouží.

### Závěr:

Schwannom je benigní tumor vycházející ze Schwannovy pochvy periferních nervů, jeho výskyt v retroperitoneu je vzácný (1- 10 % všech primárních nádorů retroperitonea) a jeho chování v této lokalizaci nelze odhadnout. Častější retroperitoneální výskyt a také častější maligní zvrát (5-18%) je popisován u neurofibromatózy prvního typu – Von Recklinghausen. Tyto maligní formy mají obvykle špatnou prognózu. Léčba benigního Schwannomu je zásadně chirurgická, vzhledem k nejasné biologické povaze tumoru v retroperitoneu je však nutné i po odstranění další sledování.