

Megapraeputium u kojence – chirurgické řešení



Dolejšová O.¹, Kouba J.¹, Sládková E.²

¹Urologická klinika FN Plzeň

²Dětská klinika FN Plzeň




Úvod:

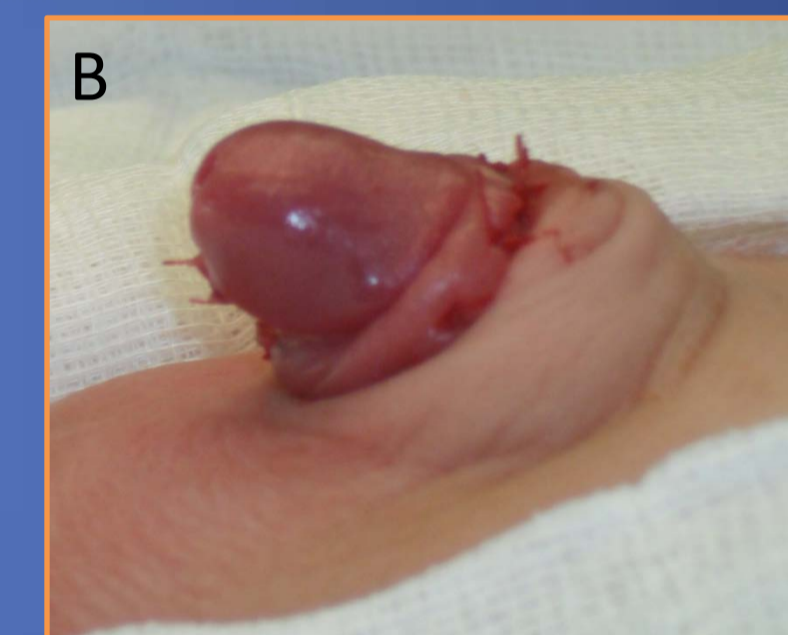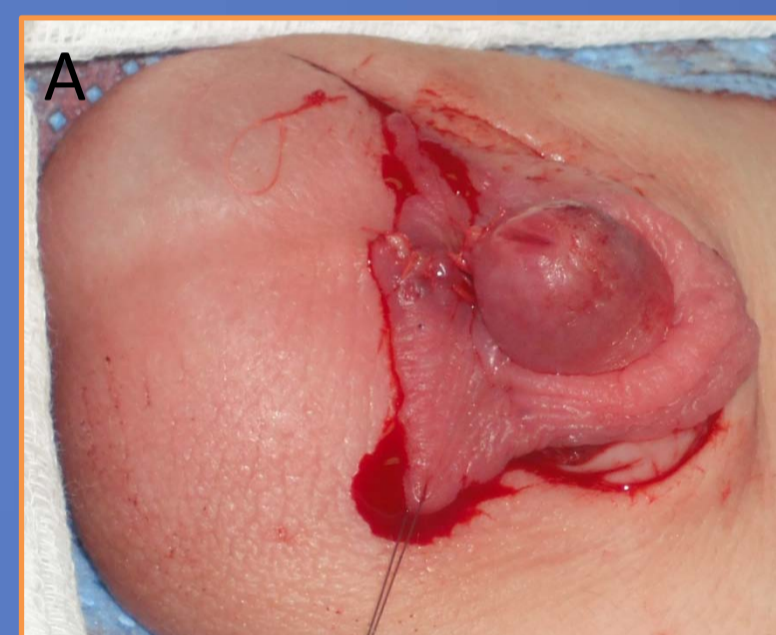Megapraeputium je vzácnější kongenitální malformace penisu zahrnující fimózu a nadměrný růst vnitřního listu předkožky. Při mikci dochází k hromadění moče v předkožkovém vaku a infekčním komplikacím.

Kazuistika:

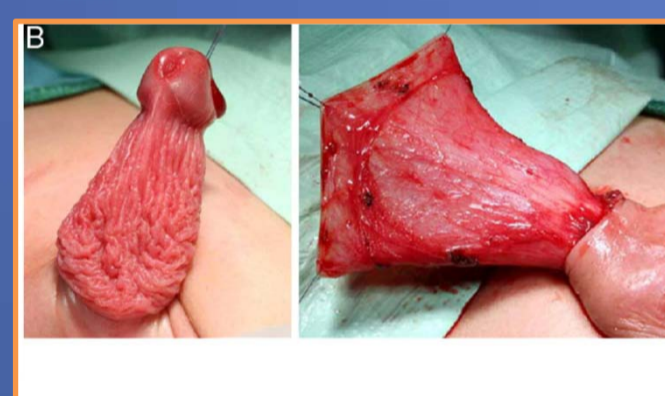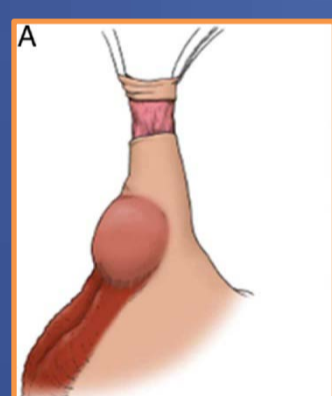
Chlapec z rizikové gravidity, dvojče B, porod SC ve 25. týdnu gravidity, porodní hmotnost 610g. Do 3 měsíců věku hospitalizován na neonatologickém oddělení pro recidivující nekrotizující enterokolitis a další přidružená onemocnění (bronchopulmonální dysplazie I. st., retinopatie nedonošených, perzistující arteriální dučej). V urologickém nálezu dominuje oboustranná hydrokéla a megapreputium, horní cesty močové sonograficky bez patologického nálezu. Pro závažné výše uvedené diagnózy operován v 11 -ti měsících věku – unfurling a tailoring předkožky. Ohledně hydrokél volen zatím konzervativní postup. Při kontrolním vyšetření 2 měsíce od operačního zákroku chlapec močí volně, dobrým proudem, kosmetický vzhled zevního genitálu je uspokojivý. Výše uvedený operační postup se v tomto případě ukázal jako vhodně zvolený. Pro nález oboustranné hydrokély je nadále dispenzarizován na dětské urologické ambulanci, postupně dochází k regresi nálezu.



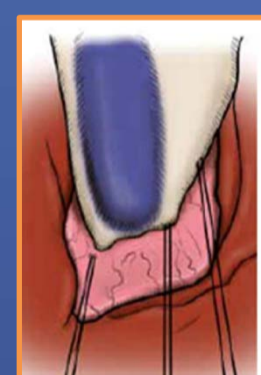
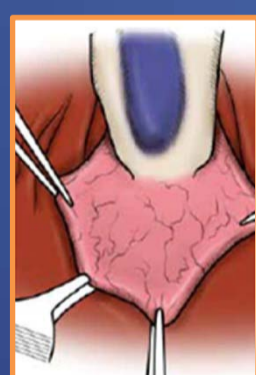Obr. 4. A, B - předoperační nález



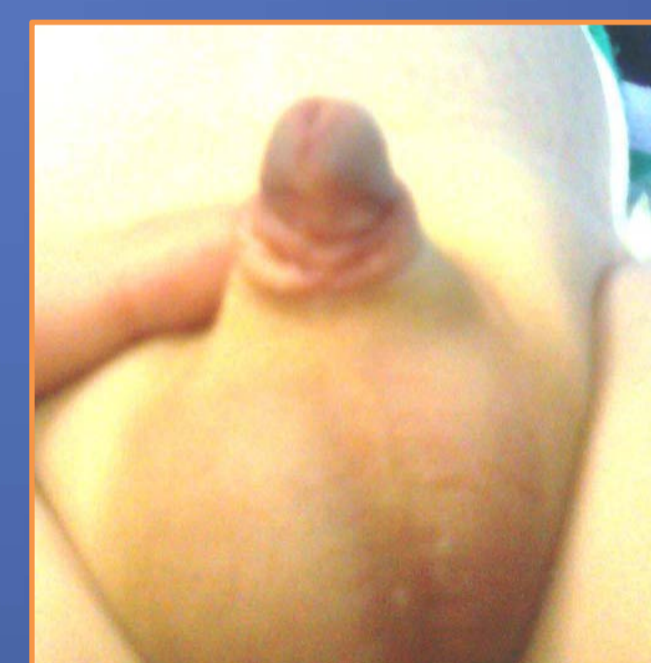
Obr. 5.A - zresekovaná předkožka a tailoring, 5.B - definitivní stav po operaci



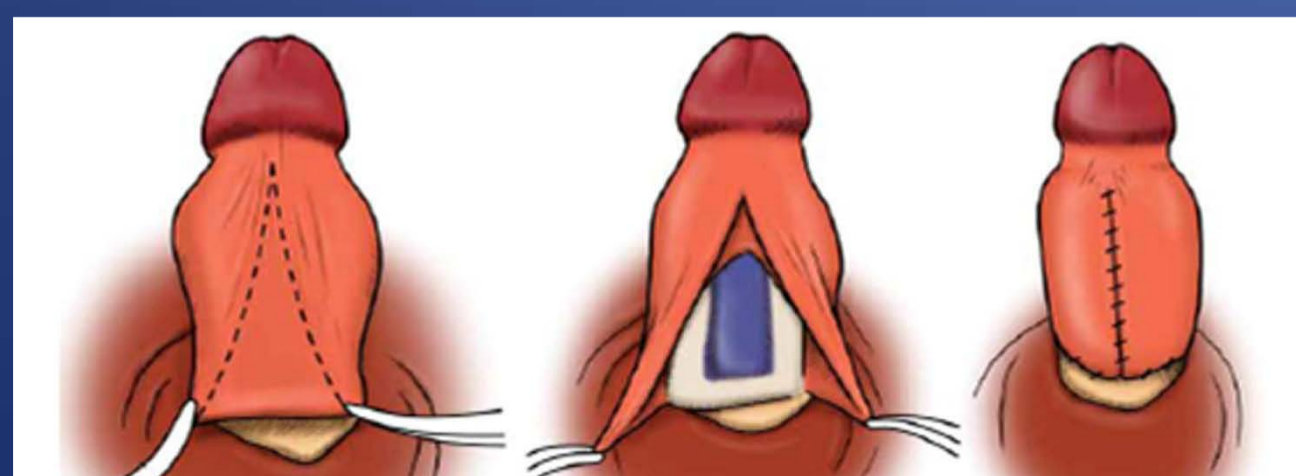
Obr. 1.A - resekce fimotického prstence, 1.B - unfurling vnitřního listu předkožky



Obr. 2 - fixace proximální části předkožky k Buckově fascii



Obr. 6 - kontrola 2 měsíce po operaci



Obr. 3 - tailoring nadbytečné předkožky

Závěr:

Prezentovaným chirurgickým zákrokem lze dosáhnout uspokojivého vzhledu zevního genitálu, zabránit hromadění moče v předkožkovém vaku a minimalizovat infekce močových cest.