

Raritní nález cizího tělesa v močovém měchýři

Slavomír Vachata, Jaroslav Pacovský, Lukáš Holub, Jiří Špaček, Miroslav Louda, Miloš Broďák

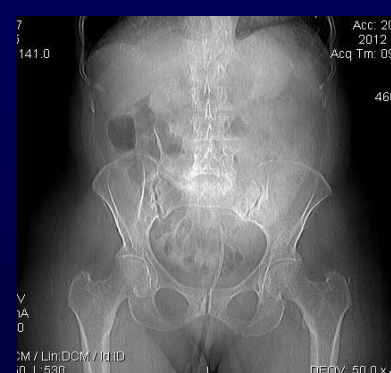Urologická klinika Fakultní nemocnice a Lékařské fakulty Univerzity Karlovy v Hradci Králové

Úvod:

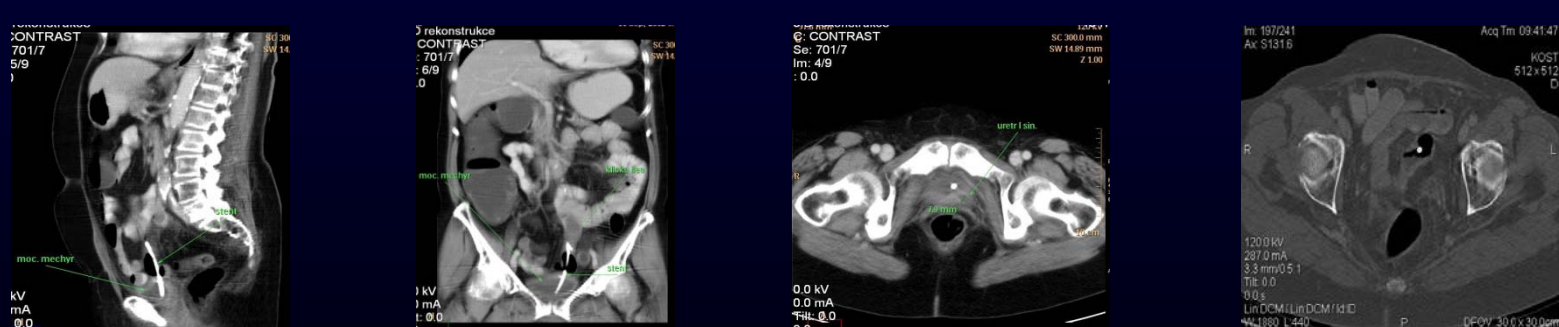
Cílem je prezentovat neobvyklý případ proleženého biliárního stentu z kličky distálního ilea do močového měchýře. Jednalo se o vycestovaný stent z žlučových cest do tenkého střeva.

Kazuistika:

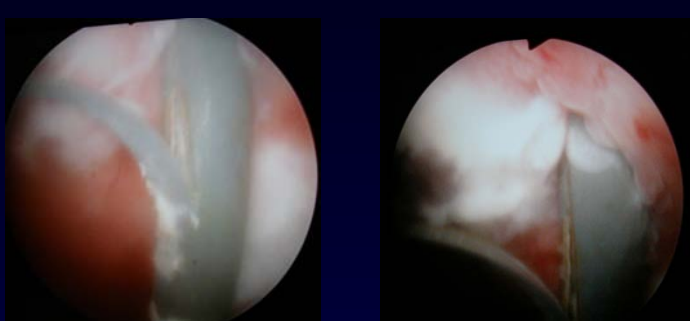
Na naše pracoviště byla doporučena pacientka, 65 let, s anamnézou panhysterektomie pro karcinom těla děložního pT3N0M0. Při onkologické kontrole bylo v září 2009 provedeno CT břicha s nálezem cholecystolithiasy a dilatací hepatocholedochu. Léčbou byla v červnu 2010 ERCP s extrakcí konkrementů a zavedení biliárního stentu. Následně byla provedena cholecystektomie, peroperačně biliární stent nebyl nalezen. V listopadu 2010 bylo provedeno kontrolní CT břicha s nálezem stentu v kličce ilea délky 7cm, bez známek perforace. Chirurgem bylo doporučeno vyčkat spontánního odchodu stentu. Při kontrolním CT v září 2012 byl patrný biliární stent perforující kličku ilea a zasahující do močového měchýře s redukcí parenchymu levé ledviny a dilatací dutého systému (obr. č. 1, 2, 3, 4, 5). Dle cystoskopie byl vlevo na přechodu zadní stěny a vrcholu popsán čnicí biliární stent (obr. č. 6, 7). Na našem pracovišti byla provedena extrakce tohoto stentu při cystoskopii (obr. 8, 9, 10, 11).



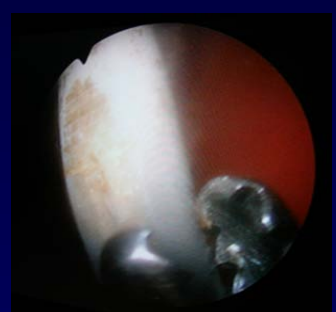
Obr. č. 1: nativní snímek bilárního stentu v malé pánvi



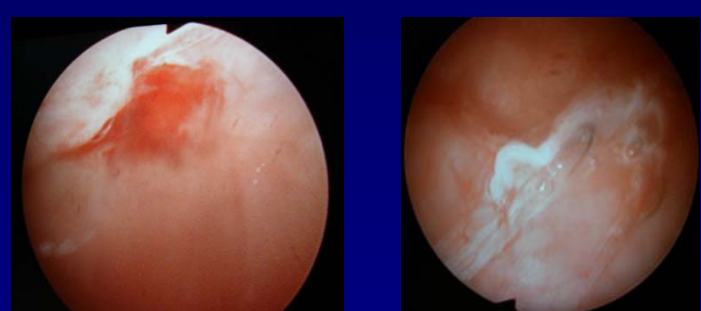
Obr. č. 2, 3, 4, 5: CT rekonstrukce biliárního stentu perforujícího kličku ilea a zasahujícího do močového měchýře v různých rovinách řezu



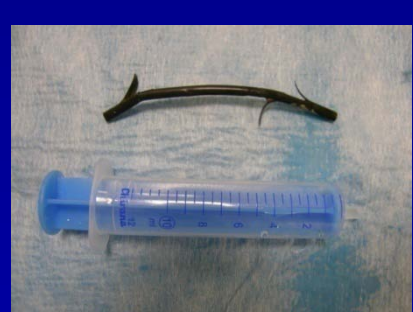Obr. č. 6, 7: cystoskopický nález bilárního stentu



Obr. č. 8: endoskopická extrakce stentu



Obr. č. 9, 10: cystoskopický obraz stavu po extrakci biliárního stentu



Obr. č. 11: extrahovaný biliární stent

Výsledky:

Došlo ke spontánnímu zahojení veziko-ileální píštěle. Pacientka měla dočasně zavedený močový katetr a 5 dnů bezezbytkovou dietu. Pacientka byla dále již bez mikčních a gastrointestinálních obtíží.

Závěr:

Prezentujeme úspěšné odstranění biliárního stentu, který proležením vytvořil dočasnou píštěl mezi ileem a močovým měchýřem. Při jeho prosté extrakci došlo ke spontánnímu zhojení této píštěle. I takovýto závažný stav lze řešit konzervativně, bez dalších trvalých následků.