

# Nádory močového měchýře

## Rozšíření zhoubných nádorů močového měchýře (epidemiologie)

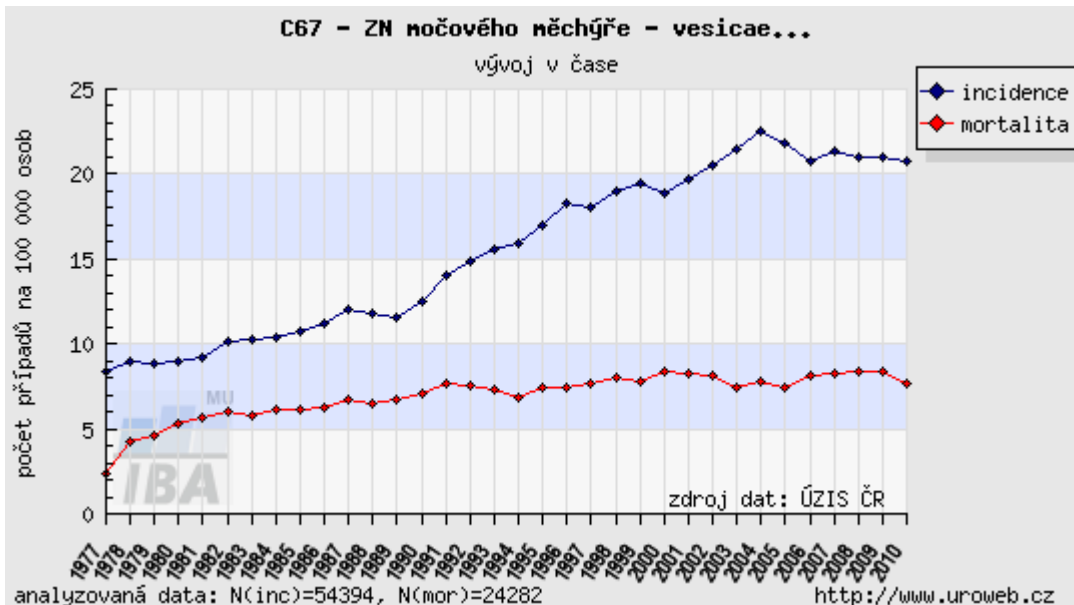
MUDr. Jana Horáková, Urologické oddělení, České Budějovice

Zhoubné nádory močového měchýře (MM) jsou 9. nejčastějším zhoubným nádorovým onemocněním ve světě. Ročně je diagnostikováno více jak 330 000 nových případů a 130 000 pacientů na toto onemocnění umírá.

Zhoubný nádor MM nejčastěji vychází ze slizniční výstelky měchýře. Bývá označován jako *karcinom z přechodných buněk nebo uroteliální karcinom (90 %)*. Méně častými typy zhoubných nádorů postihujících sliznici MM jsou spinocelulární karcinomy (6-8 %) či adenokarcinomy (2 %).

Nádor postihující jen sliznici a neprorůstající do hlubších vrstev stěny MM je nazýván *povrchový (neinvazivní)*. Takových případů je v době diagnózy přibližně 70 %. Druhou skupinu nádorů měchýře, prognosticky horší, pak představují zhoubné nádory močového měchýře prorůstající do hlubších struktur močového měchýře (*invazivní*).

Za posledních 30 let došlo k téměř 3násobnému zvýšení výskytu tohoto onemocnění (*incidence*). Počet pacientů, kteří na toto onemocnění zemřou (*mortalita*), takto dramaticky nenarůstá. To lze vysvětlit zkvalitněním diagnostických metod a včasným zachytem onemocnění v počátečních stádiích, která mají obecně lepší prognózu, stejně jako zkvalitněním následné péče po stanovení diagnózy.



Statistická data Národního onkologického registru České republiky uvádějí, že v letech 2006-2010 onemocnělo zhoubným nádorem močového měchýře 18 021 pacientů.

Třikrát častěji postihuje toto onemocnění muže v porovnání s ženami. Mezi muži se jedná o 5. nejčastější zhoubné nádorové onemocnění, u žen se jedná o 14. nejčastější zhoubné nádorové onemocnění (zhoubné nádory kůže nejsou v těchto statistikách započítány).

Ročně je registrováno v České republice 1600 nových případů mezi muži, tj. 31,3 případů na 100 000 mužů a 590 nových případů v populaci žen, tj. 11,1 případů na 100 000 žen.

Onemocnění postihuje jedince všech věkových kategorií, převážně však střední a starší věkové skupiny, tedy jedince nad 55 let věku.

### **Jaké jsou rizikové faktory vzniku nádoru močového měchýře?**

Zhoubné nádory MM patří mezi onemocnění, při jejichž vzniku se uplatňují faktory zevního prostředí a profesní rizika.

- **Kouření**

Kouření je považováno za hlavní rizikový faktor. Předpokládá se, že kouření cigaret se podílí na vzniku zhruba 50-65 %

zhoubných nádorů MM u mužů a 20-30 % zhoubných nádorů MM u žen a přibližně 2-4x zvyšuje riziko vzniku onemocnění. Riziko vzniku onemocnění stoupá s počtem vykouřených cigaret. Kuřáci mají navíc vyšší pravděpodobnost výskytu agresivnějších forem nádorů i agresivnějšího průběhu onemocnění, než nekuřáci. Pokud se jedinec rozhodne přestat s kouřením, riziko vzniku onemocnění tím po 1-4 letech abstinence klesá o 40 %, po 25 letech abstinence až o 60 %.

Zhoubnými nádory MM jsou ohroženi nejen aktivní kuřáci, ale i osoby, které se pohybují v jejich bezprostředním okolí – tzv. pasivní kuřáci.

#### ▪ **Profesní riziko**

Profesní riziko je 2. nejdůležitějším rizikovým faktorem. Předpokládá se, že se podílí na vzniku 20-25 % nádorů MM i přes zavedení přísných bezpečnostních předpisů v průmyslové výrobě. Ohroženi jsou zejména pracovníci v textilním průmyslu, při zpracování gumy a výrobě pneumatik, v kožedělném, chemickém a tiskařském průmyslu nebo při zpracování ropy. Příčinou vzniku nádorového onemocnění u těchto jedinců je dlouhodobé vystavování se účinkům chemických látek s kancerogenním účinkem, tj. vyvolávajících rakovinu. Onemocnění u těchto jedinců se vyskytuje až po 15-40 letech od doby expozice (vystavování se účinkům chemikálie). Je však pravděpodobná přítomnost řady dalších faktorů v životním prostředí nezávisle na pracovním zařazení.

#### ▪ **Ozáření (radiace, radioterapie)**

Jedinci, kteří prodělali ozáření při léčbě zhoubného nádorového onemocnění na oblast pánve (zhoubné nádory ženského ústrojí, nádory prostaty) mají 2-4x vyšší riziko vzniku zhoubného nádoru MM.

#### ▪ **Chemoterapie**

Jedinci léčení cyklofosfamidem (nejčastěji léčba nádorů

mízních uzlin či nádorů kostní dřeně) mají až 9x vyšší riziko vzniku zhoubného nádoru MM.

- **Nadměrné užívání analgetik – léků tlumících bolest**

Nadměrné užívání léků tlumících bolest s obsahem fenacetinu (5-15 kg po dobu 10 let) zvyšuje riziko vzniku zhoubných nádorů MM. Stejně jako u pracovního rizika zde obvykle uplyne dlouhá doba od expozice (až 25 let). Častěji se o škodlivém účinku nadměrné konzumace fenacetinu hovoří v souvislosti s nádory močovodů a ledvinné pánvičky.

- **Parazitární infekce – schistosomóza (bilharziáza)**

Schistozomiáza je onemocnění způsobené parazitem – krevničkou močovou (*Schistosoma haematobium*). Tento parazit se vyskytuje zejm. v oblastech severní Afriky a Arabského poloostrova, nikoliv na území České republiky. Parazit klade vajíčka do stěny MM, v důsledku toho dochází ke změnám na sliznici MM a může dojít ke vzniku zhoubného nádoru MM. Často se jedná o vzácnější formy onemocnění – spinocelulární karcinom či adenokarcinom.

### **Jak lze zabránit vzniku a rozvoji onemocnění?**

Vzniku nádorového onemocnění MM nedokážeme zcela zabránit.

V případě zhoubných nádorů MM je však známá řada rizikových faktorů (popsány výše), které se na vzniku onemocnění spolupodílejí. Pokud omezíme výskyt těchto rizikových faktorů ve svém okolí, můžeme vzniku a rozvoji onemocnění předejít.

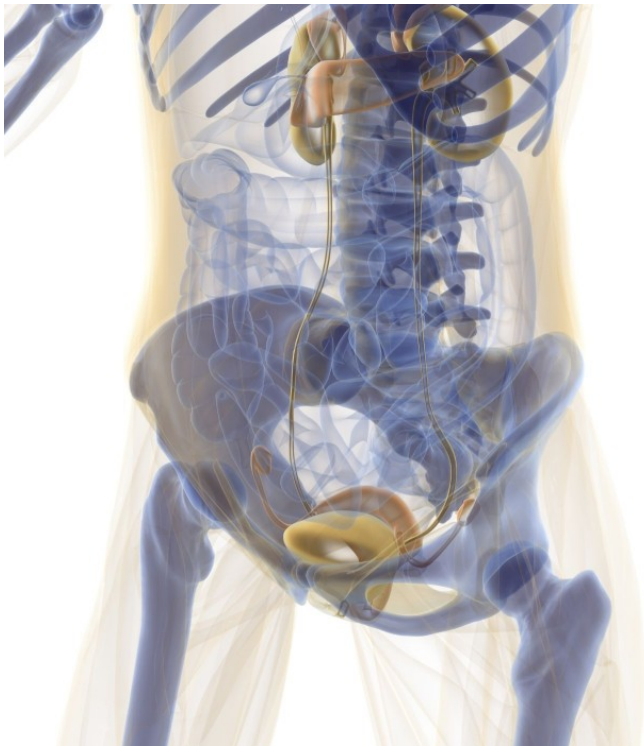
Dále lze doporučit stravu s dostatečným příjmem ovoce, zeleniny a dostatečný denní příjem tekutin.

O tzv. sekundární prevenci hovoříme, když se snažíme včas odhalit dosud se neprojevící onemocnění – tzv. včasná detekce. Stejně jako v případě mnoha dalších onemocnění se zde uplatňují preventivní programy a navazující vyšetření specialistou -urologem.

## Je nádorové onemocnění močového měchýře dědičné?

Zhoubné nádory močového měchýře nejsou dědičné.

Je sice pozorován vyšší záchyt onemocnění v rodinách, kde již některý z členů rodiny zhoubným nádorem onemocněl. Chybí však důkazy, které by prokazovaly dědičnost tohoto onemocnění. Daleko větší dopad na vznik onemocnění mají nežádoucí vlivy prostředí (kouření, profesní zátěž).



## Diagnostika nádorů močového měchýře

MUDr. Jiří Janů, Urologické oddělení, Nemocnice Nové Město na Moravě

### Úvod

Nádory močového měchýře jsou po nádorech prostaty druhým nejčastěji se vyskytujícím nádorem urogenitální soustavy. Jako všechny nádory se i tyto rozdělují na nezhoubné a

zhoubné. Nádory měchýře mohou vycházet ze sliznice, ale také ze svaloviny, nebo nervových buněk močového měchýře. Zásadní roli pro určení správné léčby je přesné stanovení histologického typu nádoru a pokročilosti onemocnění. Odlišujeme několik stupňů – od nádorů povrchových po nádory rostoucí přes celou stěnu močového měchýře do okolních orgánů. Při určování stadia onemocnění se zjišťuje přítomnost metastáz v mízních uzlinách, nebo i v jiných vzdálenějších orgánech. Vzhledem k častým recidivám těchto nádorů se pacientům trpícím tímto onemocněním doporučuje nezbytný režim pravidelných kontrol.

### **Jak se může nádor močového měchýře projevovat?**

Jen výjimečně se stává, že u nádoru močového měchýře nebývají vyjádřeny žádné doprovázející příznaky. Tím nejčastějším je přítomností krve v moči. Množství krve může být různé. Krev v moči může být patrná pouze při vyšetření moče mikroskopicky, ale také může dojít k viditelnému krvácení do moče a v některých případech i k rozvoji masivního krvácení. Dalším způsobem, kterým se může nádor močového měchýře projevit, je bolestivé močení – štípání, pálení, řezání – příznaky objevující se i při zánětech močového měchýře nebo močové trubice. Často se také nádor projevuje častým nucením na močení – urgencemi.

Podle místa uložení v močovém měchýři, nebo při pokročilosti onemocnění může nádor močového měchýře blokovat průtok moči. A to jak na úrovni přítoku do močového měchýře, tak i na straně odtoku do močové trubice a tím současně způsobovat poškození funkce ledvin. V pokročilých stádiích může být nádor měchýře také hmatný v podbřišku.

### **Jak lze nádory močového měchýře odhalit?**

Nádory močového měchýře nemusí v počátečních stádiích onemocnění způsobovat potíže. Při včasném odhalování onemocnění hrají roli především preventivní programy.

Praktický lékař poskytuje preventivní prohlídku svým pacientům každé 2 roky. Tato prohlídka zahrnuje orientační chemické vyšetření moči pomocí testáčnických papírků a je hrazena z veřejného zdravotního pojištění. Dává lékaři informaci o stavu močového a vnitřního prostředí. Výsledek vám lékař oznámí ihned a v odůvodněných případech doplní další laboratorní vyšetření, popř. vás odešle ke specialistovi.

Příznaky nádorového onemocnění MM (příměs krve v moči, bolesti při močení, časté nucení na močení) nejsou specifické. To znamená, že stejně se mohou projevovat i jiná nezhoubná onemocnění močových cest jako například kameny či záněty. Tyto potíže tedy nelze ani přeceňovat, ani podceňovat. Přesné stanovení příčiny potíží patří do rukou lékaře – specialisty zabývajícího se močovým ústrojím – urologa.

Při diagnostice nádorů močového měchýře má největší výpovědní hodnotu endoskopické vyšetření přes močovou trubici – cystoskopie. Toto vyšetření je možné provádět i v místním znecitlivění. Při vyšetření je možné provést odběr drobného vzorku – takzvanou studenou biopsii – na histologické vyšetření. Lze také provést výplach močového měchýře na cytologické vyšetření (detekce nádorových buněk v moči). K přesnému histologickému určení nádoru je ovšem třeba odebrat větší vzorek, což se již provádí v celkové nebo svodné anestezii. Cystoskopické vyšetření je také možné provést za použití speciálního zdroje světla po podání speciálních látek, kdy dojde ke zvýraznění nádorových změn. Laboratorními metodami lze při nádorech močového měchýře také z moče detekovat určité proteiny – nádorové markery. Těmto dvěma posledním metodám bude dále věnován speciální odstavec.

Mezi neinvazivní vyšetření, kterými je možné detekovat nádor močového měchýře, patří zobrazovací metody. Standardním vyšetřením je sonografie – ultrazvukové vyšetření močového měchýře a ledvin. K upřesnění rozsahu onemocnění u nádorů měchýře se používá CT, případně magnetická rezonance. Nádor močového měchýře může být také zachycen při rentgenovém

vyšetření – vylučovací urografii.

K detekci kostních metastáz se používá scintigrafické vyšetření radionuklidy. Další vzdálené metastázy je možné detekovat rentgenovým snímkem či CT plic, sonografií či CT/MRI vyšetřením břicha.

## **Léčba povrchových nádorů močového měchýře**

MUDr. Jan Hrbáček, FEBU, Ph.D., Urologická klinika 2. LF UK a FN Motol, Praha

### **Úvod**

Chování, prognóza a metody léčby povrchových nádorů močového měchýře se zcela liší od nádorů, které rostou do hlubších vrstev stěny močového měchýře (MM). Nyní se zaměříme na první skupinu a probereme si jednotlivé léčebné postupy. Pro úplnost podotýkáme, že správný název pro tento typ nádoru je „nádor močového měchýře nepronikající do svaloviny“, ale v našem textu budeme používat zjednodušené označení „povrchový“.

### **Operační léčba – transuretrální resekce**

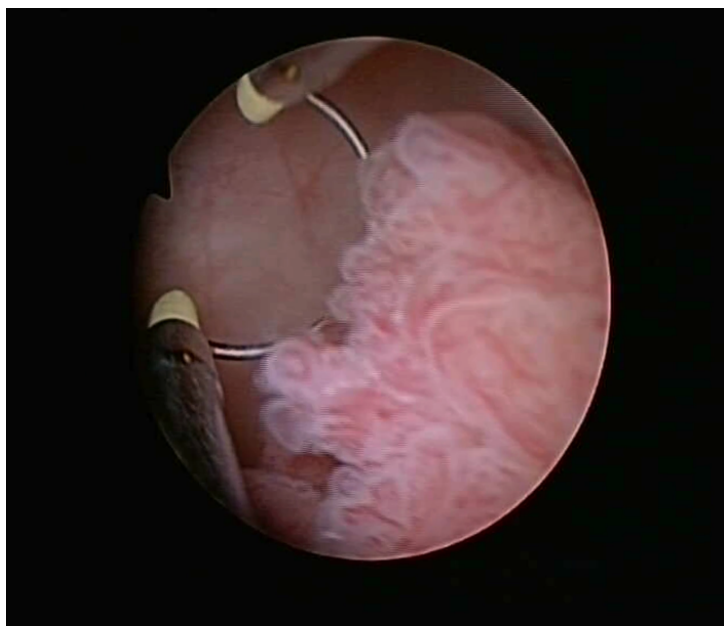Základním a zcela nezastupitelným léčebným postupem v léčbě povrchových nádorů MM je tzv. transuretrální resekce. Český překlad by zněl „vyřezání přes močovou trubici“. Lékař při něm zavede skrze močovou rouru přístroj zvaný resektoskop do nitra MM. Nástroj je vybaven zdrojem světla, kanály pro přívod a odtok plnicí tekutiny a tzv. elektroresekční kličkou, která připomíná drát u elektrické pájky a pomocí vysokofrekvenčního proudu umožňuje nádor po malých kouscích vyřezat. Odřezky se potom vypláchnou z měchýře ven a pacientovi se zavede přes močovou trubici do MM cévka, která se zpravidla ponechá až do vyčerení barvy moči. Určitý stupeň krvácení je po výkonu



normální a ve většině případů ustává do následujícího dne. Hlavními komplikacemi, které mohou nastat, je silné krvácení nebo poranění močových cest.

Význam transuretrální resekce spočívá:

- především v odstranění nádoru z močového měchýře
- a dále v získání materiálu pro lékaře – patologa, který odřezky vyšetří pod mikroskopem a s jistotou určí, o jaký typ nádoru se jedná (zhoubný či výjimečně nezhooubný), jaká je jeho agresivita a kam až proniká tloušťkou stěny MM. Uvedené vlastnosti jsou klíčové pro určení dalšího léčebného postupu nebo sledování pacienta.



*Transuretrální resekce – odstranění papilárního tumoru močového měchýře kličkou*

### **Možnosti intravezikální léčby – BCG, MMC**

Dlouholeté zkušenosti ukazují, že řada povrchových nádorů MM se dříve či později objeví znovu. Často se tak stane hned při první kontrolní cystoskopii 3 měsíce od operace. Pro snížení pravděpodobnosti, že se nádor vrátí, resp. k prodloužení intervalu, kdy pacient zůstane zdrav, se dnes začíná

prosazovat tzv. adjuvantní instilační terapie neboli navazující léčba nálevy do močového měchýře. Jde o opakovaná podání léčebné tekutiny do MM, která se provádějí ambulantně dle pevně stanoveného schématu. Váš lékař určí, zda jste vhodným kandidátem pro takovouto následnou léčbu. Používají se dva základní typy nálevů:

### **Instilační chemoterapie**

Nejčastěji se setkáte s lékem nazvaným mitomycin-C, méně rozšířené u nás jsou epirubicin nebo doxorubicin. Účinnost každého z nich je obdobná, rizika a nežádoucí účinky také. Nálevy se zpravidla podávají 1x měsíčně po dobu jednoho roku, avšak na různých pracovištích mohou existovat mírně odchylné postupy. Mezi komplikace patří krev v moči, příznaky zánětu močových cest a kožní ekzém. Instilační chemoterapie nemá nežádoucí účinky známé u systémové chemoterapie (podávané do žíly nebo ve formě tablet) jako vypadávání vlasů, únavu apod.

### **Instilační imunoterapie (BCG)**

Zde se jedná o nálevy obsahující oslabený kmen bakterie, která je původcem tuberkulózy. Bakterie vyvolá v měchýři obrannou imunitní reakci, která působí proti nádorovým buňkám v povrchové vrstvě sliznice močového měchýře. Tento typ nálevů se obvykle podává 1x týdně po dobu šesti týdnů a poté s časovým odstupem v dodatečných kratších cyklech. Nejčastějšími nežádoucími účinky jsou zánět močových cest a krev v moči.

Zjednodušeně lze říci, že chemoterapie je o něco méně účinná než nálevy BCG, ale má méně rizik a nežádoucích účinků. Proto se používá u povrchových nádorů, které mají nižší riziko návratu a nižší pravděpodobnost, že zhorší své chování. Nálevy BCG jsou účinné i proti agresivnějším formám povrchových nádorů, ale rizika spojená s jejich podáním odůvodňují jejich použití pouze u velmi rizikových nádorů. Zdůrazňujeme, že instilační léčba nepůsobí na jiné než povrchové nádory MM a

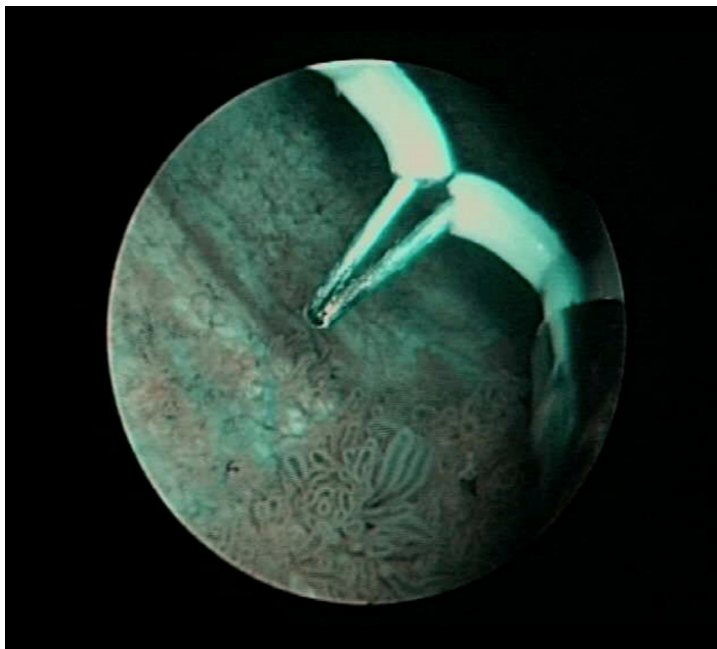
nelze ji v žádném případě použít jako náhradu radikální operační léčby u vyšších stádií onemocnění (viz níže).

### **Nové možnosti v léčbě – NBI, PDI**

Většina povrchových nádorů MM vypadá jako hrozen, trs anebo připomíná brokolici. Snadno se tak rozpoznají a operatér je odstraní. Někdy ale může být nádor tak malý, že se i při pozorném zkoumání vnitřku měchýře přehlédne. Jindy vypadá jako plošné zarudnutí, které není možné odlišit od zánětlivých změn. V určitých situacích není na sliznici pozorovatelná žádná změna, i když v ní probíhá nádorové bujení – například v bezprostředním okolí výše popsaných nádorů. Tyto nesnáze napomáhají překonat nové metody v zobrazení sliznice MM – NBI a PDD.

### **NBI (narrow-band imaging)**

NBI (narrow-band imaging, česky úzkopásmové zobrazení, zjednodušeně „modré světlo“) je založeno na filtrování světla, které prochází resektoskopem do měchýře, na určité vlnové délky (415 a 540 nm). Toto světlo naše oko vnímá jako modré. Důležitější ovšem je, že cévy pod sliznicí měchýře jsou takto lépe viditelné a lépe viditelné je i jejich neobvyklé nahromadění na jednom místě, které může doprovázet nádorové bujení (nádory obecně se vyznačují množstvím novotvořených cév a vysokým prokrvením). Lékař má tak možnost odstranit podezřelá ložiska, která by v bílém světle zůstala nepovšimnuta.



*Transuretrální resekce, NBI – vpravo dole papilární tumor močového měchýře*

### **PDD (photo-dynamic diagnosis)**

PDD (photo-dynamic diagnosis, česky fluorescenční diagnostika) umožňuje přímo zobrazit nádorové buňky v močovém měchýři. Pacientovi se hodinu před operací do měchýře prostřednictvím močové cévky podá speciální roztok (obsahující hexaminolevulovou kyselinu). Nádorové buňky v měchýři tuto látku do sebe nasávají, zatímco zdravé buňky nikoliv. Když se během operace měchýř vypláchne a kamera resektoskopu se přepne do speciálního módu, je zdravá sliznice měchýře tmavě modrá a nádory na ní růžově světélkují. Význam tohoto vylepšení opět spočívá v odstranění nádorů, které by jinak nebyly prostým okem patrné.

### **Jaký je další postup po odstranění nádoru? Nějaká omezení? Sledování? Dieta? Prevence?**

Když se u pacienta vyskytne nádor MM poprvé v životě a nemocný podstoupí transuretrální resekci, závisí další postup na výsledku mikroskopického vyšetření nádoru. Prokáže-li se, že jde o povrchový typ zhoubného nádoru, je v každém případě nutné další sledování prostřednictvím pravidelných cystoskopií

(ambulantní vyšetření močového měchýře, kdy lékař prohlédne jeho stěnu zevnitř a může včas odhalit případný návrat onemocnění). První kontrola probíhá vždy po třech měsících od operace. Intervaly dalších vyšetření se mohou časem prodloužit. Záleží na charakteristikách nádoru jako jeho velikost, počet ložisek, míra agresivity a hloubka pronikání stěnou měchýře, frekvence předchozích výskytů nádoru atd. Existují kritéria, jejichž kombinace zařazuje Váš nádor a Vás do jedné ze tří rizikových skupin z hlediska dalšího vývoje a pomáhá lékařům zvolit nejlepší další postup.

Pokud se u Vás objevil nádor močového měchýře, můžete ke snížení pravděpodobnosti jeho návratu udělat tři věci: nekouřit, nekouřit a opět nekouřit. Žádné jiné rizikové faktory nezvyšují výskyt rakoviny MM tak, jako kuřáctví cigaret. U mužů je 30-50% všech nádorů MM způsobeno kouřením. Z hlediska diety se doporučuje obecně zdravá a vyvážená strava s dostatkem ovoce a zeleniny, které obsahují antioxidanty. Kromě kouření neexistují žádné aktivity, kterých byste se v souvislosti s diagnózou nádoru MM museli vzdávat.

Kromě kouření je výskyt nádorů MM spojen s profesionální zátěží chemickými látkami. Mezi ohrožené skupiny patří pracovníci v gumárenském průmyslu, barvířství a podobně. Pokud jste pracoval/a v takových provozech, prodiskutujte se svým závodním lékařem, zda u Vás nejde o nemoc z povolání.

Mohou nastat případy, kdy místo ambulantní kontroly po třech měsících, jak jsme uvedli výše, doporučí lékař rovnou opětovnou operaci – transuretrální resekci. Neznamená to, že by se první výkon provedl nedostatečně. Mezinárodní doporučení pro léčbu povrchových nádorů MM definují situace, kdy je takový postup vhodný. Opětovná operace, jakkoli se Vám nemusí zamlouvat, může přinést důležité informace, které významně ovlivní Vaši další léčbu a tím i prognózu onemocnění.

Máte-li nádor v MM, uslyšíte pravděpodobně od Vašeho urologa dvě cizí slova: recidiva a progrese. Recidiva jednoduše

znamená, že se nádor v měchýři znovu objevil, ve stejné nebo i mírnější formě. Progrese označuje situaci, kdy se nádor vrátí a zároveň zhorší svoje biologické vlastnosti – zvýší agresivitu nebo prohloubí své pronikání stěnou MM. Progrese nádoru jistě neznamená, že by se nedal vyléčit, avšak pro další vývoj je nepříznivým ukazatelem.

Na počátku tohoto oddílu jsme uvedli, že označení „povrchový“ nádor MM je zjednodušující. Důvodem je existence tzv. carcinoma in situ (CIS). Jde o nádor zasahující pouze povrchovou vrstvu sliznice měchýře, který ale může kdykoliv prudce zhoršit své chování a změnit se v nádor pronikající do svaloviny měchýře. Protože roste na velkých plochách a často není při cystoskopickém vyšetření vůbec patrný, nelze jej léčit transuretrální resekcí, nýbrž pouze instilační imunoterapií (BCG – viz výše), anebo radikální operací s odstraněním celého MM. Léčebná metoda tedy spojuje tento zvláštní typ povrchového nádoru s nádory pronikajícími do svalové vrstvy, o nichž pojednáme dále.

## **Léčba pokročilých nádorů močového měchýře**

MUDr. Juraj Beniak, Urologická klinika 2. LF UK a FN Motol, Praha

### **Úvod**

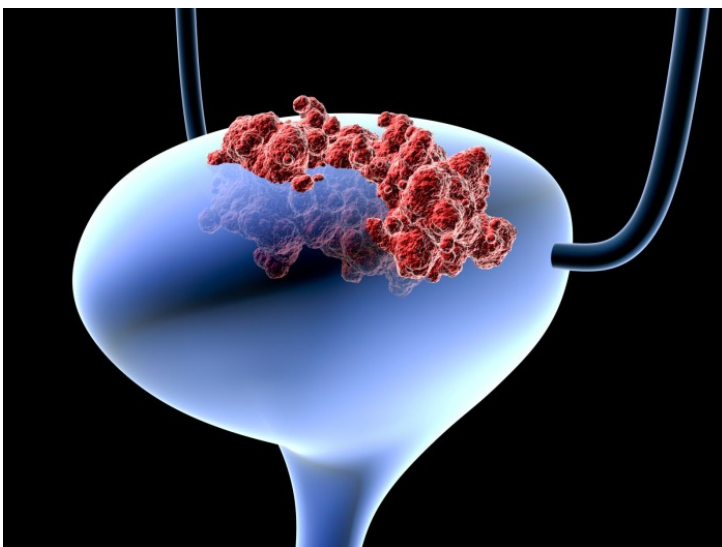
Závažnější formou nádorů močového měchýře jsou tzv. nádory pronikající do svaloviny měchýře, kterým stručně říkáme invazivní. Na rozdíl od výše popsaných povrchových nádorů prorůstají hlouběji stěnou močového měchýře a nelze je léčit endoskopickou operací – tzv. transuretrální resekcí popsanou v předchozí kapitole. Chování těchto nádorů je velice agresivní a pacienta ohrožuje rychlým růstem nádoru i zakládáním ložisek v jiných orgánech – metastáz. V případě, že Vám byl tento typ nádoru diagnostikován, je nezbytná více radikální léčba.

## Stanovení stádia onemocnění

Ke stanovení správného léčebného postupu je rozhodující je stanovení stádia onemocnění (tzv. stagingu). Nutná je znalost histologického typu nádoru. Při transuretrální resekci, je odebrán vzorek nádorové tkáně na histologické vyšetření, při kterém lékař – patolog – určí přesný typ nádor, jak hluboko tento nádor zasahuje do stěny močového měchýře i jaká je agresivita daného nádoru.

Dále jsou nutné zobrazovací vyšetření. Nejpoužívanější zobrazovací vyšetření u invazivního nádoru močového měchýře je CT (počítačová tomografie), které umožňuje nejenom zobrazení měchýře, určení místního rozsahu onemocnění, vztahu nádoru k okolím tkáním, ale také zhodnocení mízních (lymfatických) uzlin, kam nádory močového měchýře často metastazují. CT má význam také k vyloučení vzdálených metastáz – játra, plíce.

Další vyšetření, které se uplatňuje v rámci stagingu je scintigrafie skeletu – tedy vyšetření kostí k vyloučení metastáz. Pokud je to nutné, doplňují se další zobrazovací vyšetření.



## Operační léčba – radikální cystektomie

Metodou volby u invazivního nádoru močového měchýře, který nezaložil metastázy, je radikální cystektomie. Jedná se o výkon, při kterém je odstraněn celý močový měchýř., nejčastěji otevřenou operací. Operační řez je veden od pupku směrem k sponě stydké kosti. Výkon zahrnuje odstraněním pánevních mízních uzlin, které mohou být také postiženy nádorovým procesem. Následně se močový měchýř oddělí od močovodů a močové trubice a vcelku se odstraní. V případě, že se nádorové onemocnění nerozšířilo do močové trubice, je možno močovou trubicí ponechat. Ponechání močové trubice je důležitým předpokladem k možnosti vytvoření náhrady močového měchýře v místě původního močového měchýře (operace dle Studera) – viz dále. U mužů se společně s močovým měchýřem odstraňuje i prostata a semenné vajíčky. U žen se odstraní také děloha, vejcovody, vaječníky a přední část pochvy. V odůvodněných případech je možno některé z těchto orgánů ponechat. Na závěr se rána na břicho uzavře a do oblasti operační rány je zaveden drén, který bude odvádět krev a tkáňový výpotek – brání se tak infekčním komplikacím po operaci a urychluje se hojení.

Na některých pracovištích se radikální cystektomie provádí také laparoskopicky či roboticky.

Odstraněné orgány se posílají k histologickému vyšetření, které určí jaký je přesný rozsah nádorového postižení odstraněných orgánů. Toto je důležité ke stanovení dalšího léčebného postupu po operaci.

### **Možnosti derivace (odtoku) moči**

Po odstranění močového měchýře se musí vyřešit problém derivace moči – je potřeba vytvořit cestu, kudy bude moč odcházet z těla. Standardní řešení je našití močovodů do střevní kličky vytnuté ze střevní pasáže. Tato klička může být vyvedena v podobě stomie (ureteroileostomie – operace dle Bricker) nebo se střevní kličky může vyšít nový močový měchýř (neovezika, operace dle Studera), který je našit na původní



močovou trubicí. Existuje řada dalších variací derivace moči, jejich provedení a četnost používání se liší dle zkušeností jednotlivých pracovišť. Typ vybrané náhrady močového měchýře neovlivňuje Vaši prognózu, pokud jde o další průběh vlastního nádorového onemocnění.

Pravděpodobně nejpoužívanější technikou v České republice je vytvoření ureteroileostomie, neboli operace dle Brickerova. Během zákroku se vytne část tenkého střeva. Do této kličky se našijí oba močovody a klička je vyvedena navenek na kůži břicha do podbřišku většinou napravo od pupku jako stomie. Moč odtéká do speciálního urostomického sáčku, nalepeného na kůži, který si pacient pravidelně mění. Konce tenkého střeva, které jsme takto „rozpojili“, se pochopitelně znovu sešijí, aby dále plnilo svou trávicí funkci.

Další možností je vytvoření neoveziky ze střevní kličky. Tento nový močový měchýř je v místě původního močového měchýře a je přímo našit na močovou trubicí. Podmínkou provedení tohoto výkonu je samozřejmě zachování močové trubice během cystektomie. Nácvič močení s neovezikou je podobný vyprazdňování, na jaké jste byli zvyklí dříve, avšak vyžaduje speciální trénink a čas. Jedná se o téměř ideální náhradu močového měchýře, je však nutno zdůraznit, že ani zdaleka není její provedení vhodné u všech pacientů.

### **Možné komplikace operačního výkonu**

Radikální cystektomie je poměrně velký a náročný výkon. Je nutno počítat i s větší krevní ztrátou během výkonu, je nutné podání krevních transfuzí. Mezi další možné komplikace patří poranění okolních orgánů, infekční komplikace či obtížné hojení operační rány. V pooperačním průběhu mohou být problémy s obnovením střevní pasáže. U operace dle Studera je riziko inkontinence, neboli úniku moči, a také naopak nemožnost dostatečně vyprázdnit neoveziku. U mužů mohou být pooperačně problémy s erekcí, způsobené poraněním nervových vláken a cévního zásobení, které se jsou uloženy v těsné blízkosti

močového měchýře a prostaty.

### **Další možnosti léčby**

Cystektomie představuje jednoznačně nejúčinnější metodu léčby invazivního nádoru močového měchýře a přináší Vám nejvyšší šanci na vyléčení tohoto závažného onemocnění. Všechny ostatní postupy jsou méně účinné a jejich volba je na místě výhradně tehdy, pokud je ze zdravotních důvodů vyloučen operační zákrok s celkovou anestézií (narkózou) nebo si pacient tento zákrok nepřeje podstoupit.

Radioterapie představuje cílené ozáření močového měchýře dávkou radiačního záření. Ozařování může zastavit růst nádoru a dokonce i zmenšit jeho velikost. Radioterapie může kromě nádoru zasáhnout i zdravé tkáně. Nese s sebou proto i riziko komplikací, mezi které patří poškození sliznice tlustého střeva a konečníku, obtíže při vyprazdňování stolice i moči, a u mužů může nastat stejně jako po operaci porucha erekce.

Chemoterapie se využívá v kombinaci s operační léčbou i s ozařováním. Problematika jejího podávání před operací nebo po ní přesahuje rámec tohoto textu.

### **Léčba metastatického nádoru močového měchýře**

Pokud se nádor močového měchýře rozšířil do vzdálených orgánů – založil tzv. metastázy, lze v závislosti na celkovém stavu pacienta a jeho přání zvážit podání chemoterapie. Jde o nitrožilní aplikaci látek, které zabraňují množení nádorových buněk, případně je přímo zahubí. Chemoterapie však nepůsobí pouze na nádorové buňky, ale i buňky zdravých tkání těla, má proto četné nežádoucí účinky. Nejčastěji se objevuje nevolnost, zvracení, zvýšená únava, slabost, náchylnost k infekcím a průjmy. Standardně se používá chemoterapie založená na cisplatině. Cisplatina poškozuje genetickou informaci nádorových buněk a vede k jejich záhoubě.

Součástí léčby jakéhokoli nádorového onemocnění v pokročilém

stádiu je samozřejmě tlumení bolesti analgetiky, podpora psychického stavu pacienta, rehabilitace a úleva od příznaků, které způsobují metastázy.

Závěrem je nutno podotknout, že všechna rozhodnutí v léčbě tak závažného onemocnění, jakým je pokročilý nádor močového měchýře, by měla být výsledkem spolupráce mezi lékařem a pacientem, případně jeho blízkými. Proto se nebojte svého ošetřujícího lékaře zeptat na všechny možnosti léčby připadající ve Vašem případě v úvahu a aktivně se podílet na stanovení plánu Vaší lékařské péče.